AUS DEM ZOOLOGISCHEN INSTITUTE ZU MARBURG

DIE MUSKULATUR VON ASTACUS FLUVIATILIS

(POTAMOBIUS ASTACUS L.)

EIN BEITRAG ZUR MORPHOLOGIE DER DECAPODEN

INAUGURAL-DISSERTATION

ZUR ERLANGUNG DER DOKTORWÜRDE

DER HOHEN PHILOSOPHISCHEN FAKULTÄT

DER KGL. UNIVERSITÄT ZU MARBURG

VORGELEGT

VON

WALTER SCHMIDT

ACAD.
LUGD. BAT.
BIBL.

MIT 26 FIGUREN IM TEXT

MARBURG

1915

Von der philosophischen Fakultät als Dissertation angenommen
am 16. Februar 1914.

Berichterstatter: Geh. Reg.-Rat Professor Dr. KORSCHELT.

(Sonderabdruck aus: »Zeitschrift für wissenschaftl. Zoologie«, Bd. CXIII, Heft 2.)

Inhalt.

Seite

1. Einleitung. Kurzer Literaturüberblick 166
2. Präparationsmethode 167

Die Muskulatur.

A. Die Stammesmuskulatur 168
   a. Die Längsmuskeln 168
      1. Die Ventralmuskeln 169
      2. Die Dorsalmuskeln 186
      3. Die Lateralmuskeln 189
   b. Die Ringmuskeln 193
   c. Die Dorsoventralmuskeln 194
B. Die Extremitätenmuskulatur 194
   I. Der Kopf 197
      1. Das Auge 197
      2. Die erste Antenne 202
      3. Die zweite Antenne 205
      4. Die Mandibel 211
      5. Die erste Maxille 214
      6. Die zweite Maxille 216
   II. Der Thorax 220
      1. Der erste Kieferfuß 220
      2. Der zweite Kieferfuß 223
      3. Der dritte Kieferfuß 228
      4. Die Schreitfüße 232
   III. Das Abdomen 238
      1. Erstes bis fünftes Pleopodenpaar 238
      2. Die Uropoden 242

Literaturverzeichnis 249

Erklärung der Abkürzungen der Stammesmuskulatur 249

Einleitung.

Vorliegende, rein anatomische Arbeit soll sich auf die Beschreibung der Morphologie der Stamm- und Extremitätenmuskulatur beschränken. Während der Flußkrebs schon frühe Gegenstand zahlreicher Untersuchungen war, ist eine Beschreibung der Morphologie der Muskulatur erst spät erfolgt. W. L. Suckow gibt im Jahre 1818 an Hand zahlreicher Abbildungen eine kurze Beschreibung der Stamm- und Extremitätenmuskeln des Flußkrebses. Ohne ihn zu erwähnen, beschreibt M. Milne Edwards im Jahre 1834 eingehend die dorsale und ventrale Stammesmuskulatur des Hummers, der ganz ähnliche Verhältnisse wie der Flußkrebs aufweist. Da mir selbst zur Untersuchung des Hummers nur zwei Exemplare zur Verfügung standen, konnte ich seinen Angaben nur wenige Ergänzungen beifügen. Auf die Extremitätenmuskulatur geht Milne Edwards nur ganz allgemein ein und unterscheidet zwischen muscles fléchisseurs et extenseurs. Dieselben Bezeichnungen wendet M. Victoire Lemoine an, der an Hand des großen Scheerenfußes die Extremitäten behandelt und auf die Lage der Muskeln hauptsächlich nach der Anordnung der Sehnen schließt. Eine eingehende Beschreibung der Muskeln der Schreitfüße gibt Th. List, der sie ebenfalls als Beuger und Strecker bezeichnet. Die Muskeln inserieren sämtlich mittels Chitinsehnen, die nicht unmittelbar an den Proximalrändern der jeweiligen Glieder angreifen, sondern an der Gelenkhaut an einer durch Kalkeinlagerung verstärkten Platte, die dicht an dem Rande des Gliedes gelegen und mit ihm beweglich verbunden ist. Die Basalmuskeln der Augen sind für den Hummer von F. Mocquard beschrieben, während Gerstaecker und Ortmann ebenso wie Giesbrecht eine Zusammenfassung der Untersuchungen der Muskulatur der Dekapoden geben, ohne neue Tatsachen aufzuführen. Nicht unerwähnt darf die Monographie von Huxley: »Der Krebs« bleiben, die einige allgemeine Angaben bringt, ohne sich zu sehr in Einzelheiten zu verlieren. Sie diente mir hauptsächlich zur Einführung für meine Untersuchungen und ihr sind die Skeletbezeichnungen entnommen.

So weit es angängig erschien, sind die Muskelbezeichnungen dieser Autoren nach Übersetzung ins Lateinische beibehalten worden, stets aber in Klammern beigefügt. Bei der Benennung der Muskeln habe ich mich von dem Gedanken leiten lassen, durch gleichartige Bezeichnungen die homologen Muskeln der einzelnen Segmente hervorzuheben,

ein Bestreben, dem allerdings leider durch die sehr starke Heteronomie mitunter ein unüberwindlicher Widerstand entgegengesetzt wurde. Es sei noch hervorgehoben, daß wir infolge der lockeren Verbindung der einzelnen Muskelfasern häufig ein Bestreben nach Dezentralisation, also nach einer Teilung des Muskels vorfinden. Solche einzelnen Muskelteile sind dann wieder durch gleichartige Bezeichnung zusammengefaßt.

Präparationsmethode.

Wegen der großen Weichheit und Unübersichtlichkeit der Muskeln in frischem Zustande erwies sich eine vorherige Konservierung als unerläßlich. Sehr gute Ergebnisse erhält man durch Zenkersche Lösung, der man mit Vorteil noch etwas Eisessig zusetzt. Um das Eindringen der Flüssigkeit zu erleichtern oder überhaupt zu ermöglichen, wurden die Krebse an mehreren Stellen, die bei der jeweiligen Präparation nicht in Frage kamen, aufgeschnitten. Will man einen Krebs möglichst vollständig haben, so schneidet man vom hinteren Rande des Carapax zwischen den Branchiocardialfurchen, jedoch nicht zu nahe an diesen, bis zur Nackenfurche einen schmalen Skeletstreifen heraus. Aus diesem Spalt kann man mit einer feinen Pinzette das Herz, die Geschlechtsorgane und Leber sehr leicht herausnehmen, ohne bei einiger Vorsicht irgendwelche Muskeln zu zerstören. Um schließlich noch die Abdominalmuskulatur der Konservierungsflüssigkeit zugänglich zu machen, führt man entweder einen genau medianen Schnitt ventral von dem zweiten bis fünften Abdominalsegment aus, oder man schneidet vorsichtig mit einer spitzen Schere rings um den After einen Kreis in das Chitin. Man kann dann den Darm, der meistens schon infolge der ersten Operation vom Magen losgerissen ist, am After mit einer Pinzette fassen und vollkommen herausziehen. Bei dieser Methode bleiben die einzelnen Segmente unverletzt, während die Flüssigkeit durch den entstandenen Kanal gut eindringen kann. Je nachdem man einen ganzen Krebs oder einzelne Teile konservieren will, läßt man ihn sechs bis vierzehn Stunden in der Konservierungsflüssigkeit, wässert darauf ebenso lange in fließendem Wasser und führt die Objekte allmählich in etwa 70% Alkohol über. Höherer Alkohol ist vor der Präparation nicht von Vorteil, da durch ihn die einzelnen Muskeln zu hart und brüchig werden. Aus ganz demselben Grunde ist eine Konservierung mit Formol abzuraten. In 70% Alkohol wurde auch die Präparation ausgeführt, makroskopisch oder mit Hilfe des Zeissschen

Binoculars. Die Objekte wurden dabei entweder in Wachsschalen mittels Nadeln befestigt oder, wenn sie hierzu zu klein waren, nach der Methode von A. Bauer in Paraffin festgelegt. Nur in wenigen Fällen mußte ich mikroskopische Präparate zu Hilfe ziehen.

Die Muskulatur.

Die Muskulatur der Crustaceen können wir in zwei Kategorien einteilen, in eine segmentale, die nur auf ein Segment beschränkt ist, und eine intersegmentale, die ein oder mehrere Segmente miteinander verbindet. Die intersegmentale Kategorie setzt sich bei *Astacus* aus der gesamten Längsmuskulatur zusammen, die nur auf den Stamm beschränkt ist (*vsth*, *vstha*, *vsa*, *vp*, *dp*, *l* in Fig. 1). Die intersegmentale Kategorie besteht aus solchen Muskeln, die noch deutlich als Ringmuskeln zu erkennen sind (*attr. ep.* Fig. 1) und ferner aus der gesamten Extremitätenmuskulatur. Letztere soll indessen in einem besonderen Kapitel behandelt werden. Eine Muskelgruppe bedarf noch der Erwähnung, die Dorsoventralmuskeln. Sie können sowohl segmentaler wie intersegmentaler Natur sein. Bei *Astacus* sind sie auf die vordere Hälfte des Cephalothorax beschränkt (*dva*, Fig. 1), an der die einzelnen Segmente vollkommen verwachsen sind. Es war daher unmöglich, zu entscheiden, zu welcher Kategorie sie zu rechnen sind, und sie werden daher als selbständige Gruppe hier aufgeführt werden.

A. Die Stammesmuskulatur.

a. Die Längsmuskeln.

Die Längsmuskeln bilden die weit überwiegende Masse der gesamten Stammesmuskulatur. Intersegmental angeordnet bewegen sie die einzelnen Segmente gegen einander. Am besten und stärksten sind sie daher im Abdomen entwickelt, wo sich die einzelnen Segmente noch die beste Bewegungsfähigkeit erhalten haben. Betrachten wir Fig. 1, die einen Medianschnitt durch den Krebs darstellt, so finden wir das Abdomen fast vollständig mit Längsmuskeln ausgefüllt. Im Cephalothorax dagegen, dessen Chitinhülle sehr stark ist und dessen einzelne Segmente bis auf eines miteinander fest verschmolzen sind, tritt die Muskulatur zurück und erstreckt sich nach vorn bis zu dem zweiten Thoracalsegment, während die Längsmuskulatur in dem Kopfe nur durch ein dünnes sehniges Band dargestellt wird. Weiter unten werden wir sehen, daß auch diese im Thorax liegende Muskulatur zum weitaus größten Teile zur Bewegung des Abdomens herangezogen wird,

also nur in sehr geringem Grade der Bewegung der einzelnen Thoracalsegmente gegen einander dient. Ihrer Lage nach können wir die gesamte Längsmuskulatur in drei Gruppen teilen: Erstens die Ventralmuskeln (*vsth*, *vstha*, *vsa*, *vp*, Fig. 1), zweitens die Dorsalmuskeln (ds_1, *dp*, Fig. 1) und drittens die Lateralmuskeln (*l*, Fig. 1), die in Fig. 1 zum großen Teile verdeckt und in Fig. 7 dargestellt sind.

1. Die Ventralmuskeln.

Bei der ventralen Muskulatur können wir zwei Schichten unterscheiden. Eine sehr einfache, schwache, oberflächlich liegende Schicht und eine sehr kräftige nach innen gelegene Muskelmasse mit sehr kompliziertem Bau.

Musculi ventrales superficiales.

Diese durchweg schwache Muskulatur zeigt von allen Längsmuskeln die am besten ausgeprägte Segmentierung. Vom zweiten Thoracalsegment beginnend, zieht sie je ein Segment mit dem nächstfolgenden verbindend bis zu dem sechsten Abdominalsegment. Wir haben daher im ganzen zwölf Muskeln, von denen sechs im Thorax liegen (*v.s.th* $[_{2,3;\ 3,4;\ 4,5;\ 5,6;\ 6,7;\ 7,8}]$, Fig. 1, 2, 7), einer den Thorax mit dem Abdomen verbindet (*v.s.th.a* $[\alpha+\beta]$, Fig. 1, 2, 7), und fünf dem Abdomen ausschließlich angehören (*v.s.a* $[_{1,2;\ 2,3;\ 3,4;\ 4,5;\ 5,6}]$, Fig. 1, 2, 7).

Musculi ventrales superficiales thoracis.

(*v.s.th.* $(_{2,3;\ 3,4;\ 4,5,\ 5,6;\ 6,7;\ 7,8})$ Fig. 1, 2, 7.)

Betrachten wir zunächst den Thorax, so sehen wir, daß hier die Muskeln an den Mesophragmen, den dorsomedialen Teilen des Endophragmalsystems (m_2, m_3 in Fig. 2) ihre Ansatzstellen finden. In den Segmenten, in denen die Mesophragmen medial zusammenstoßen (m_3, in Fig. 2), sind daher auch die Muskeln median gelagert, während sie dort, wo ein solcher medialer Zusammenschluß nicht mehr stattfindet (m_2, Fig. 2), entsprechend lateral verlagert sind. Stets entspringen sie caudal an den Mesophragmen eines Segments, um sich rostral an denen des nächstfolgenden Segmentes anzuheften. Die Lage der Muskeln ergibt sich demnach aus den Eigentümlichkeiten des Skelets. Da die Mesophragmen des zweiten Thoracalsegmentes (m_2, Fig. 2) medial offen, die des dritten (m_3, Fig. 2) dagegen geschlossen sind, zieht der sie verbindende Muskel von vorn lateral schräg nach hinten medial ($v.s.th_{2,3}$, Fig. 2). Ebenso wie die Mesophragmen des dritten stoßen auch die

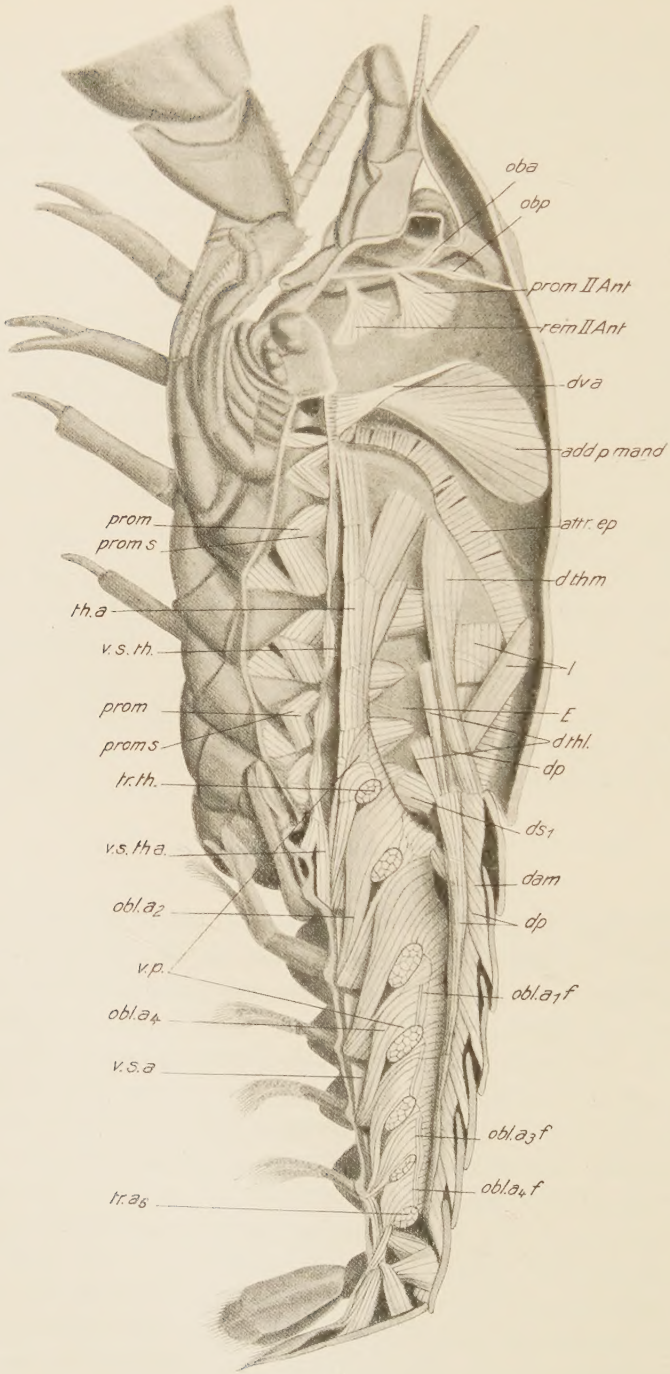

Fig. 1 (Erklärung nebenstehend).

des vierten, fünften und sechsten Segmentes medial zusammen. Die drei sie verbindenden Muskeln sind daher median gelagert ($v.s.th_{3,4;4,5;5,6}$, Fig. 2). Der fünfte Muskel ($v.s.th_{6,7}$, Fig. 2) hat wieder eine schräge Lagerung, von vorn medial nach hinten lateral, da die Mesophragmen des siebenten Segmentes medial offen stehen. Sind diese fünf Muskeln sehr schwach und in ihrer Stärke ziemlich gleich, so finden wir den letzten Thoracalmuskel erheblich kräftiger entwickelt ($v.s.th_{7,8}$, Fig. 2). Mit breiter Fläche entspringt er an den Meso- und Paraphragmen des vorletzten Thoracalsegmentes und zieht zur Sagittalebene etwa parallel nach dem dorsalen, schnabelähnlichen Fortsatze des rudimentären Endophragmas des letzten Segmentes. Seine Wirkung ist ohne weiteres klar. Er dient zur Bewegung des letzten Segmentes gegen die vorhergehenden, mit denen dieses nicht fest verschmolzen ist. Ganz anders verhält es sich mit den Muskeln der vorhergehenden Segmente, deren Skelet in starker Verschmelzung eine feste, unbewegliche Masse darstellt. Man wird diese Muskeln daher nur als Rudimente aufzufassen haben. Hierfür spricht, daß sie ziemlich viel sehnige Substanz enthalten. Es wäre indessen auch möglich, daß sie bei dem Häutungsprozesse von irgend welcher Bedeutung wären.

Musculus ventralis superficialis thoraco-abdominalis.

($v.s.th.a$ (α und β) Fig. 1, 2, 7.)

Dieser Muskel zieht von dem Thorax nach dem Abdomen und zerfällt in zwei Teile, die beide an dem ebenerwähnten schnabelartigen Fortsatze des letzten Thoracalsegmentes entspringen. Der vordere Ast ($vs.th.a.\alpha$, Fig. 2) inseriert medioventral an der Gelenkhaut kurz hinter dem letzten Thoracalsegment, während der andre ($v.s.th.a.\beta$, Fig. 2), der bedeutend kräftiger und länger ist, medioventral an dem caudalen Rande des ersten Abdominalsegmentes sich anheftet. Beide bewirken eine Beugung des ersten Gliedes und somit des Abdomens selbst gegen den Thorax.

Musculi ventrales superficiales abdominis.

($v.s.a.$ ($_{1,2;2,3;3,4;4,5;5,6}$) Fig. 1, 2, 7.)

(Milne Edwards: La couche superficielle des muscles fléchisseurs.)

In der Nähe des Segmentes an der ventralen Gelenkhaut entsprin-

Fig. 1. Medianschnitt. *oba*, M. oculi basalis anterior; *obp*, M. oculi basalis posterior; *promIIAnt.*, M. promotor II. Antennae; *remIIAnt*, M. remotor II. Antennae; *add.p.mand.*, M. adductor posterior mandibulae; *prom*, M. promotor der Schreitfüße; *proms*, Sehne des Promotors der Schreitfüße; *E*, Epimeralplatte. Weitere Erklärungen siehe unten Seite 249.

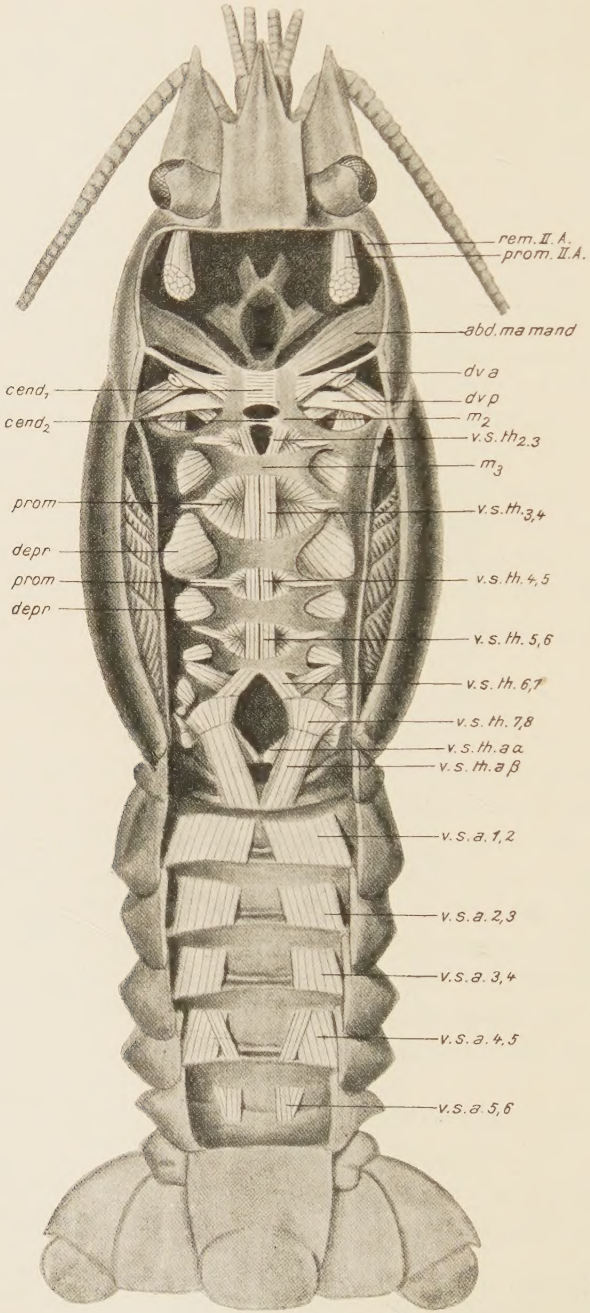

Fig. 2 (Erklärung nebenstehend).

gend heften sie sich an dem ventralen Caudalrande des nächstfolgenden Segmentes an. Die Richtung der Fasern verläuft schräg von vorn medial nach hinten lateral, nur bei den Muskeln, die an dem Caudalrande des fünften ($vsa_{4,5}$, Fig. 2) und des sechsten Segmentes ($vsa_{5,6}$, Fig. 2) angreifen, treten häufig einige entgegengerichtete Fasern auf. Die Muskeln bilden nur eine dünne Schicht, die höchstens lateral sich verstärken kann. Stets bleibt medial ein Zwischenraum frei, der bei dem Muskel ($_{1,2}$) am kleinsten ist, bei ($_{3,4}$) etwa die größte Breite erreicht hat, um dann schließlich wieder etwas abzunehmen. Der erste Muskel, der von dem ersten nach dem zweiten Abdominalsegment zieht, ist der kräftigste, während die nächsten keinen wesentlichen Unterschied in ihrer Stärke untereinander aufweisen mit Ausnahme des letzten. Dieser ist bedeutend schwächer und inseriert nicht an dem ventralen Caudalrande, sondern etwa in der Mitte der Ventralseite des sechsten Abdominalsegmentes. Alle diese ventralen Superficialmuskeln bewirken eine Beugung der Abdominalsegmente. Dem Telson fehlen sie vollständig.

(Ohne näher auf ihre Beschreibung einzugehen, hat sie Milne Edwards als »la couche superficielle des muscles fléchisseurs« bezeichnet. Eine Thoracalmuskulatur hat er nicht erwähnt. Wie ich mich selbst überzeugen konnte, haben die entsprechenden Muskeln bei *Homarus* eine genau entsprechende Lage mit dem einen Unterschied, daß der von dem vorletzten nach dem letzten Thoracalsegment verlaufende Muskel nicht besonders verstärkt ist. Seine Erklärung findet dieses abweichende Verhalten darin, daß das letzte Thoracalsegment hier fest mit den vorhergehenden verschmolzen ist.)

Musculus ventralis capitis.

(*v.c.* Fig. 14.)

Er entspringt als dünnes sehniges Band an dem vorderen lateralen Fortsatze des Kopfapodems, überspannt die Mandibel senkrecht zu ihrer Achse gerichtet und inseriert in wenige kurze Muskelfasern auslaufend an dem lateralen hinteren Ende des Epistoms. Er dient wohl nur zur Festigung des hier stark beanspruchten Skeletteiles und ist der einzige im Kopfe verlaufende Längsmuskel.

Fig. 2. Krebs dorsal geöffnet. Sämtliche Stammesmuskulatur entfernt bis auf die Dorsoventralmuskeln und die oberflächliche Lage der ventralen Längsmuskeln. m_2, m_3, Mesophragmen des zweiten und dritten Thoracalsegmentes; *prom*, M. promotor der Schreitfüße; *depr*, M. depressor der Schreitfüße; *prom(rem)IIAnt*, Promotor (Remotor) der II. Antenne; *abd.ma.mand*, M. abductor maior mandibulae. Weitere Erklärungen siehe unten Seite 249.

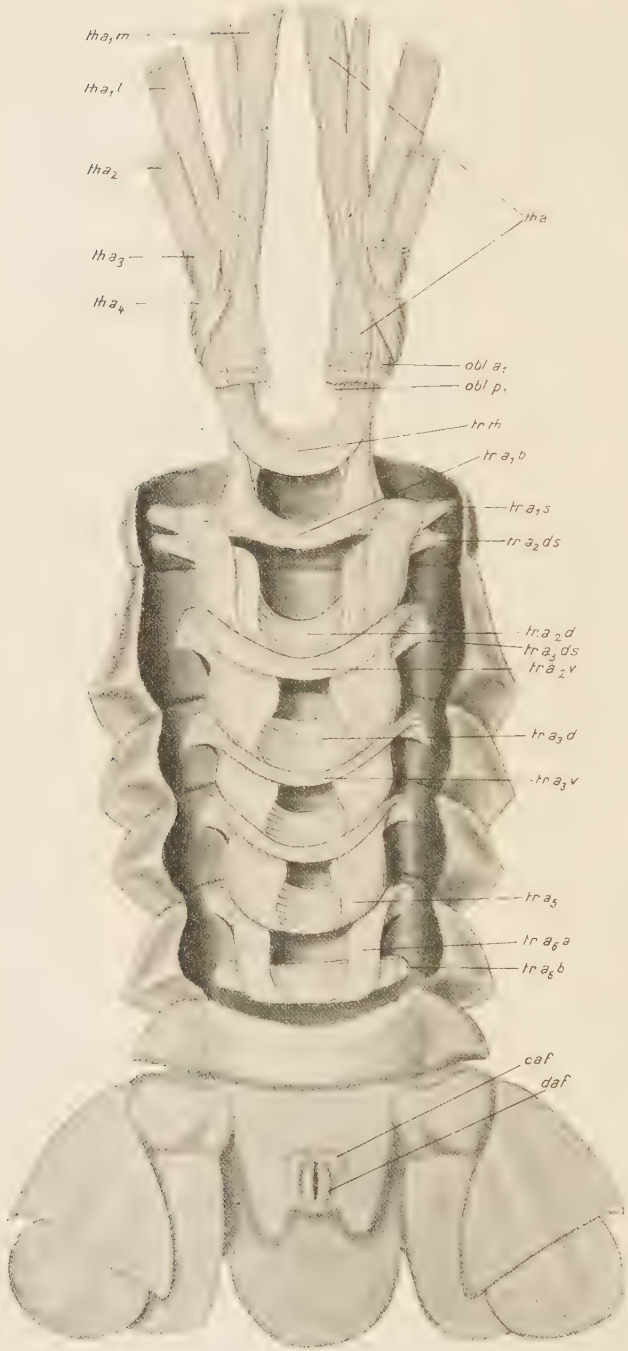

Fig. 3 (Erklärung nebenstehend).

Musculi ventrales profundi.

(M. Milne Edwards: La couche profonde des muscles fléchisseurs de l'abdomen.)
(*v.p.* Fig. 1.)

Im Gegensatz zu der vorigen Muskelgruppe, die aus einzelnen, von einander abgesetzten Muskeln besteht, haben wir hier eine fest zusammenhängende, von dem zweiten Thoracalsegment bis zum Telson sich erstreckende Muskelmasse, deren Einheitlichkeit uns am besten bei dorsaler Ansicht (Fig. 4) vor Augen tritt.

Musculi transversi.

(M. Milne Edwards: Le muscle transversal.)

Betrachten wir die gesamte Muskulatur von der Ventralseite (Fig. 5), so fallen dorsal von den Längsmuskeln mehrere Transversalmuskeln auf, die wir zunächst betrachten wollen, da sie gewissermaßen das Gerüst für die Längsmuskeln bilden.

Musculus transversus thoracis.

(*tr.th.* Fig. 1, 3, 4, 5.)

Im letzten Thoracalsegment gelegen stellt er sich als eine einfache Schleife dar (*tr.th.*, Fig. 3), die von dem dorso-lateralen Teile der in den vorhergehenden Thoracalsegmenten gelegenen Muskulatur gebildet wird. In Fig. 1 ist er wie alle andern Transversalmuskeln quergetroffen (bei *Homarus vulgaris* fehlt dieses Querband).

Musculi transversi abdominis.

(*tr.a* ($_{1, 2, 3, 4, 5, 6}$) Fig. 1, 3, 4, 5.)

Der erste Transversalmuskel des Abdomens ist bedeutend stärker ausgebildet als das Thoracalquerband, es kommt jedoch nur ein geringer Teil von ihm als Gerüst in Betracht (*tr.a*$_1$*b*, Fig. 3), und dieser allein ist in Fig. 3 wiedergegeben. Er erhält zum Teil seinen Ursprung von der Thoracalmuskulatur, mit der er dorsal sehnig verknüpft ist (*tr.a*$_1$*f*, Fig. 4), zum Teil heftet er sich dorsolateral im ersten Abdominalsegment an (*tr.a*$_1$*s*, Fig. 3, 4). Wir können demnach diesen als segmentalen Ast von dem intersegmentalen unterscheiden. Beide sind median fest miteinander verschmolzen. Ventral von ihnen verläuft der zweite größere Teil (*tr.a*$_1$*a*, Fig. 5) des ersten Abdominalquerbandes, der ventrolateral

Fig. 3. Ventralansicht des die Stütze der tieferen Ventralmuskelschicht bildenden Muskelsystems. *caf*, als Falte äußerlich sichtbare Insertionsstelle des M. compressor ani; *daf*, als Falte äußerlich sichtbare Insertionsstelle des M. dilatator ani. Weitere Erklärungen siehe unten Seite 249.

endigt (*tr.a*$_1$*a.f*, Fig. 5) und einige noch zu beschreibende Muskeln entspringen läßt, die sehnig mit ihm verknüpft sind.

Die folgenden Transversalmuskeln stehen hinsichtlich ihrer Stärke nur wenig hinter dem ersten zurück und lassen im wesentlichen den Bau des dorsalen Teiles dieses Muskels (*tr.a*$_1$*b*, Fig. 3) erkennen. Auch hier haben wir einen segmentalen Abschnitt (*tr.a*$_2$*v*, *tr.a*$_3$*v*, Fig. 3, 5), der sich dorsolateral in demselben Segmente mittels ganz kurzer Sehne anheftet (*tr.a*$_2$*vs*, *tr.a*$_3$*vs*, Fig. 4). Median von ihm getrennt liegt dorsal der bedeutend stärkere intersegmentale Abschnitt, der beiderseits unter Bildung je einer Schraubenwindung (*tr.a*$_2$*d*, *tr.a*$_3$*d*, Fig. 3, 5) dorsolateral im vorhergehenden Segmente mittels kurzer Sehne anheftet (*tr.a*$_2$*ds*, *tr.a*$_3$*ds*, Fig. 3, 4). Sein Faserverlauf ist demnach derart, daß er median in einem Segmente und lateral in dem vorhergehenden Segmente transversal gerichtet ist, während ein längsgerichteter Abschnitt zwischen diesen Teilen die Verbindung herstellt. Stets findet dorsolateral eine innige Verschmelzung des segmentalen Muskelastes eines Segmentes mit dem intersegmentalen des nächstfolgenden statt, die in dorsaler Ansicht als eine feste Muskelmasse erscheint (*tr.a*$_{2+3}$, *tr.a*$_{3+4}$, Fig. 4).

Die beiden letzten Transversalmuskeln weichen dadurch von den vorhergehenden ab, daß sie des segmentalen Teiles entbehren (*tr.a*$_5$, *tr.a*$_6$(*a* u. *b*), Fig. 3, 4, 5). Während das fünfte Querband in seinem Bau genau dem des intersegmentalen Teiles der vorhergehenden Muskeln entspricht (*tr.a*$_5$, Fig. 3, 5), zeigt der letzte Transversalmuskel eine wesentliche Abänderung. Ein Ast (*tr.a*$_6$*a*, Fig. 3) zeigt genau den Verlauf des vorhergehenden Querbandes, dem er nur an Stärke etwas nachsteht. Er heftet sich dorsolateral im fünften Segmente mit zwei kurzen Sehnen an (*tr.a*$_6$*s*, Fig. 4) und verschmilzt medioventral mit dem andern Teile (*tr.a*$_6$*b*, Fig. 3), der ventrolateral an dem Caudalrande des fünften Segmentes inseriert. Das sechste Querband kommt infolgedessen auf der Grenze zwischen dem fünften und sechsten Segmente zu liegen (*tr.a*$_6$, Fig. 1), obwohl es nur zum sechsten Segmente gehört. Im Telson ist kein Transversalmuskel ausgebildet.

(M. Milne Edwards erwähnt beim Hummer nur fünf abdominale Transversalmuskeln. Auch ich konnte nur fünf mit voller Sicherheit nachweisen. Diese Verhältnisse bedürfen jedoch wohl noch der Nachprüfung, da mir zur Untersuchung nur zwei Exemplare zur Verfügung standen. Auf seine Beschreibung der Transversalmuskeln werden wir weiter unten noch zu sprechen kommen.)

Musculi thoracales anteriores.

(*th.a* Fig. 1, 3, 4, 5.)

Das System der Transversalmuskeln erhält im Thorax seinen Halt durch die vorderen Thoracalmuskeln, die sich von dem zweiten bis zum sechsten Thoracalsegmente erstrecken. Sie liegen dorsal auf dem Endophragmalsystem unmittelbar über den Musculi ventrales superficiales thoracis. Während sie am zweiten Thoracalsegment fast medial zusammenstoßen (Fig. 4), lassen sie in den nächsten Segmenten einen etwas größeren Zwischenraum frei, der in dem fünften Segmente seine größte Breite erreicht und die Mesophragmen (m_5, Fig. 4) unbedeckt läßt. In dem folgenden Segmente findet wieder eine geringe Annäherung statt.

In jedem Segmente sehnig verknüpft entspringen sie am Caudalrande des zweiten Segmentes in zwei Teilen. Der mediane Teil (*th.a*$_1$*m*, Fig. 3, 4, 5), der sich häufig noch in zwei Äste teilt, setzt an den Paraphragmen, Mesophragmen und den letztere verbindenden dünnen sehnigen Bändern an (*c.end.*$_2$, Fig. 2, 4). Der laterale Teil (*th.a*$_1$*l*, Fig. 3, 4, 5) entspringt an dem Caudalrande des Epimerits desselben Segmentes und trifft mit dem medianen Teile erst in dem vierten Segmente zusammen. Während er in seiner Form ziemlich beständig ist, ist der erste Abschnitt des medianen Teiles, der von dem zweiten bis zu dem dritten Segmente reicht, einer großen Variation unterworfen. Er zeigt meistens die Tendenz nach Teilung und läßt oft drei bis vier einzelne Äste erkennen. Gelegentlich konnte ich sogar beobachten, daß er oder einige Abzweigungen von ihm überhaupt nicht mehr mit den nächstfolgenden Muskelsegmenten in Zusammenhang standen, sondern getrennt von diesen von dem zweiten nach dem dritten Thoracalsegmente verliefen, ähnlich wie die Musculi ventrales superficiales. Dieses Verhalten berechtigt uns, die Ausbildung dieser sehnigen Verknüpfungen, die im übrigen eine sehr veränderliche Lage einnehmen können, auf ehemalige segmentale Anordnung dieser Muskeln zurückzuführen.

(Bei *Homarus vulgaris* finden wir etwas ganz Ähnliches. Das erste Muskelsegment verläuft ungeteilt, die erste sehnige Verknüpfung ist stärker ausgebildet. Bei einem von den zwei zur Verfügung stehenden Tieren war diese Sehne sehr verbreitert und heftete sich ganz wie bei *Astacus* im dritten Segmente an.)

An dem Epimerit des dritten Segmentes entspringt ebenfalls ein Muskel (*th.a*$_2$, Fig. 3, 4, 5), der die laterale Muskulatur des ersten Schreitfußes überbrückend sich im fünften Segmente mit den vorhergehenden

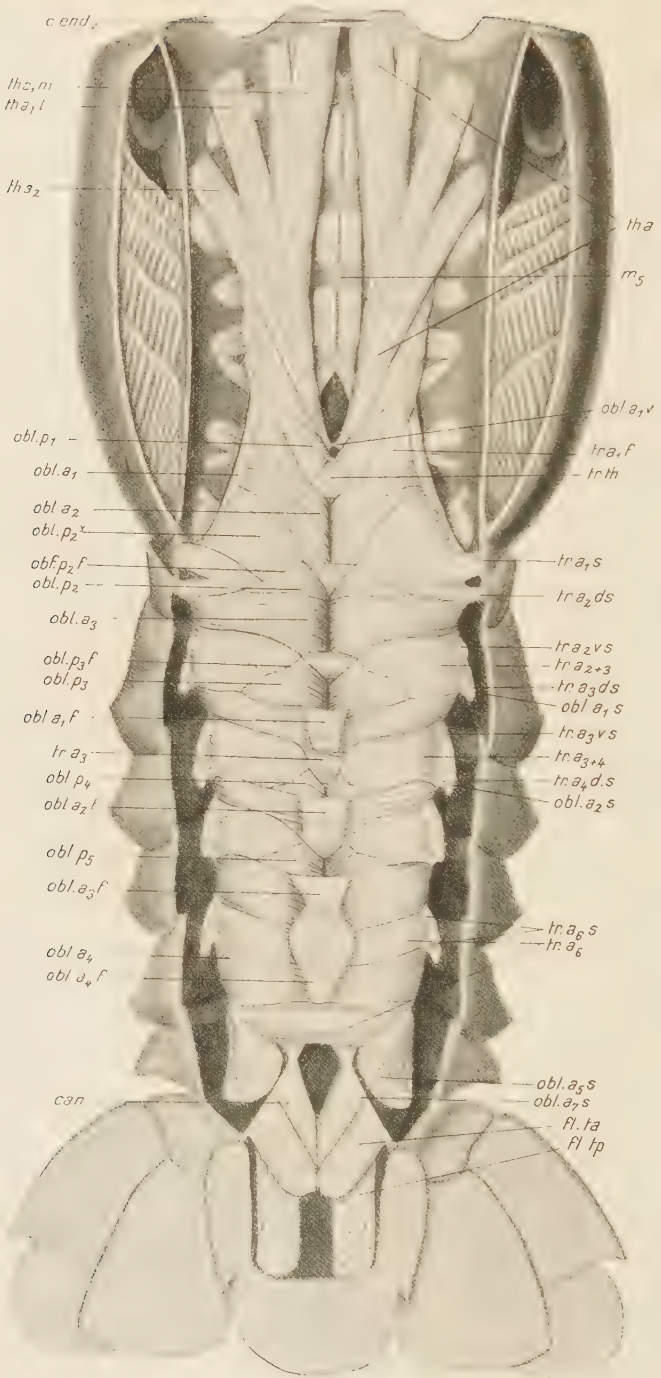

Fig. 4 (Erklärung nebenstehend).

Muskeln vereinigt. Von den Paraphragmen des vierten und fünften Segmentes entspringt schließlich caudal noch je ein Muskel (*th.a*$_3$, *th.a*$_4$, Fig. 3, 5), die beide erst im sechsten und siebenten Segmente mit den vorhergehenden zusammenstoßen.

Wie wir gesehen haben, setzt sich der dorsolaterale Teil dieser Muskeln in den Musculus transversus thoracis fort, während aus den andern Teilen im Abdomen verlaufende Schrägmuskeln entspringen.

Musculi obliqui anteriores.

(M. Milne Edwards: Muscle oblique.)

Musculus obliquus anterior 1.

(*obl.a*$_1$ Fig. 3, 4, 5.)

Verfolgen wir den ventralen Teil der vorderen Thoracalmusculatur über das sechste Segment hinaus (Fig. 4, 5), so finden wir, daß die mediane Annäherung im nächsten Segmente bis zu einer Verbindung mittels eines dünnen, sehnigen Bandes fortgeschritten ist (*obl.a*$_1$*v*, Fig. 4, 5), an der Stelle, an der der Muskel eine sehnige Verknüpfung zeigt. Er wendet sich darauf wieder lateral und heftet sich ventrolateral am Rostral- und Caudalrande (*obl.a*$_1$*r* u. *obl.a*$_1$*c*, Fig. 5) des ersten Abdominalsegmentes mittels einer flachen Sehne an. Von hier setzt er sich weiter in das nächste Segment fort und zieht in ihm lateral von der Ventral- nach der Dorsalseite. Er gibt dabei einige Muskelfasern ab, die dorsolateral dicht bei den Ansatzstellen des dritten abdominalen Querbandes (*tra*$_3$*ds*, Fig. 4) inserieren (*obl.a*$_1$*s*, Fig. 4) und umschlingt dessen längsverlaufenden Teil, um schließlich dorsomedian in einer mäßig breiten Fascie zu enden (*obl.a*$_1$*f*, Fig. 1, 4).

Musculus obliquus anterior 2.

(*obl.a*$_2$ Fig. 1, 4, 5.)

Er entspringt rostrolateral an dem ventralen Teil des ersten abdominalen Transversalmuskels (*obl.a*$_2$*U*, siehe Fig. 5), umschlingt dorsolateral sich wendend die längsverlaufenden Fasern des dorsalen Teiles dieses Querbandes (*tr.a*$_1$*b*, Fig. 3), um sich darauf wieder median (*obl.a*$_2$, Fig. 4) von der dorsalen nach der ventralen Seite zu begeben (*obl.a*$_2$, Fig. 5). Hier heftet er sich ventrolateral an dem Caudalrande des zweiten Abdominalsegmentes mit flacher Sehne an (*obl.a*$_2$, Fig. 1, *obl.a*$_2$*c*, Fig. 5), um dann ganz dem ersten vorderen Schrägmuskel entsprechend dorsolateral in dem dritten Segmente einige Fasern ab-

Fig. 4. Tiefere Lage der ventralen Längsmuskulatur dorsal gesehen. m_5, Mesophragmen des fünften Thoracalsegmentes. Weitere Erklärungen siehe unten Seite 249.

zugeben (*obl.a*$_2$*s*, Fig. 4) und daselbst median in einer Fascie zu enden (*obl.a*$_2$*f*, Fig. 4). Diese ist so lang, daß sie den Transversalmuskel des vierten Segmentes überdeckt.

Musculus obliquus anterior 3.

(*obl.a*$_3$ Fig. 4, 5.)

Derselbe entspringt ventrolateral an dem Rostralrande des ersten Abdominalsegmentes (*obl.a*$_3$*U*, siehe Fig. 5) und steht hier mit der Sehne des Musculus obliquus anterior 1 (*obl.a*$_1$*r*, Fig. 5) und mit dem ventrolateralen Teile des ersten Abdominalquerbandes (*tr.a*$_1$*a*, Fig. 5) in Verbindung. Laterodorsal sich wendend umschlingt er den längsverlaufenden Teil des zweiten Transversalmuskels des Abdomens (*tr.a*$_2$*d*, Fig. 5), zieht dorsomedial (*obl.a*$_3$, Fig. 4), um sich von hier wieder ventral zu begeben (*obl.a*$_3$, Fig. 5). Sein fernerer Verlauf entspricht vollkommen demjenigen der beiden ersten vorderen Schrägmuskeln. Er heftet sich ventrolateral am Caudalrande des vierten Segmentes an, gibt dorsolateral einen kleinen Ast ab und endigt dorsomedian in demselben Segmente in einer langen Fascie (*obl.a*$_3$*f*, Fig. 1, 4).

Musculus obliquus anterior 4.

(*obl.a*$_4$ Fig. 1, 4, 5.)

Auch er ist nur in seinem Ursprung von den vorhergehenden verschieden. Er stellt gewissermaßen die Fortsetzung des ersten vorderen Schrägmuskels dar, indem er dorsomedian an der von diesem gebildeten breiten Fascie (*obl.a*$_1$*f*, Fig. 1, 4) im dritten Segmente entspringt. Von hier zieht er ventral (*obl.a*$_4$, Fig. 1, 5) und endet nach genau entsprechendem Verlaufe dorsomedial vor dem letzten Transversalmuskel in einer Fascie (*obl.a*$_4$*f*, Fig. 1, 4), die mit der des vorhergehenden vorderen Schrägmuskels (*obl.a*$_3$*f*, Fig. 1, 4) in Verbindung steht und so den vorletzten Transversalmuskel dorsal überdeckt (*obl.a*$_3$*f*, *obl.a*$_4$*f*, Fig. 1).

Musculus obliquus anterior 5 u. 6.

(*obl.a* $_{(5,6)}$ Fig. 5.)

Während diese Muskeln dem vierten vorderen Schrägmuskel in ihrem Ursprung entsprechen und die Fortsetzung des zweiten und dritten vorderen Schrägmuskels darstellen, sind sie in ihrem fernerer Verlaufe etwas verschieden. Der Musculus obliquus anterior 5 (*obl.a*$_5$, Fig. 5) entspringt dorsomedian an der Fascie des zweiten vorderen Schrägmuskels (*obl.a*$_2$*f*, Fig. 4) und setzt sich ventrolateral an dem Caudalrande des fünften Segmentes an (*obl.a*$_5$*c*, Fig. 5). Er wendet sich

hierauf laterodorsal, um sich im sechsten Segmente mit breiter Fläche dorsolateral anzuheften, ohne dorsomedian einen Zusammenschluß zu erreichen (*obl.a*$_5$*s*, Fig. 4, 5). Der sechste vordere Schrägmuskel (*obl.a*$_6$, Fig. 5) unterscheidet sich von ihm dadurch, daß er zwar ganz entsprechend dem vorhergehenden an der medianen Fascie des dritten vorderen Schrägmuskels (*obl.a*$_3$*f*, Fig. 1, 4) dorsal entspringt, daß er sich aber ebenfalls am Caudalrande des fünften Segmentes anheftet (*obl.a*$_5$*c*, Fig. 5) und sich hier mit dem fünften vorderen Schrägmuskel vereinigt.

Musculus obliquus anterior 7.

(*obl.a*$_7$ Fig. 5.)

Er stellt eine Fortsetzung des vierten und also auch des ersten vorderen Schrägmuskels dar, indem er ganz den drei vorhergehenden vorderen Schrägmuskeln entsprechend dorsomedian an der Fascie des vierten vorderen Schrägmuskels entspringt (*obl.a*$_4$*f*, Fig. 1, 4). Ventral in der Mitte des sechsten Segmentes geht er in eine dünne Sehne über, (*obl.a*$_7$*s*, Fig. 4, 5, 26), die sich im Innern des Protopodits der sechsten Abdominalextremität ventromedian anheftet (*obl.a*$_7$*i*, Fig. 26). An dieser Sehne entspringen vier weitere Muskeln, die weiter unten noch besprochen werden sollen.

Musculi obliqui posteriores.

(M. Milne Edwards: Le muscle droit.)

Außer den großen vorderen Schrägmuskeln treten in mehreren Segmenten noch hinter diesen gelegene, schwächere Muskeln auf, die M. Milne Edwards als »muscles droits« bezeichnet. Da diese indessen mindestens ebenso schräg verlaufen, sollen sie hier als Musculi obliqui posteriores aufgeführt werden.

Musculus obliquus posterior 1.

(*obl.p*$_1$ Fig. 3, 4, 5.)

Er leitet sich zum geringen Teile von der dorsomedialen vorderen Thoracalmuskulatur ab (*obl.p*$_1$, Fig. 3), der weit größere Teil aber entspringt rostromedial an dem ventralen Abschnitt des ersten Abdominalquerbandes (*obl.p*$_1$*u*, Fig. 5). Von hier wendet er sich dorsomedian (*obl.p*$_1$, Fig. 4), vereinigt sich mit dem von vorn kommenden Teile und zieht nach Umschlingung des thoracalen Transversalmuskels ventral, medial von dem Musculus obliquus anterior 1 gelegen und zum kleinen Teil ventral von ihm bedeckt. Mit ihm heftet er sich ventral an dem

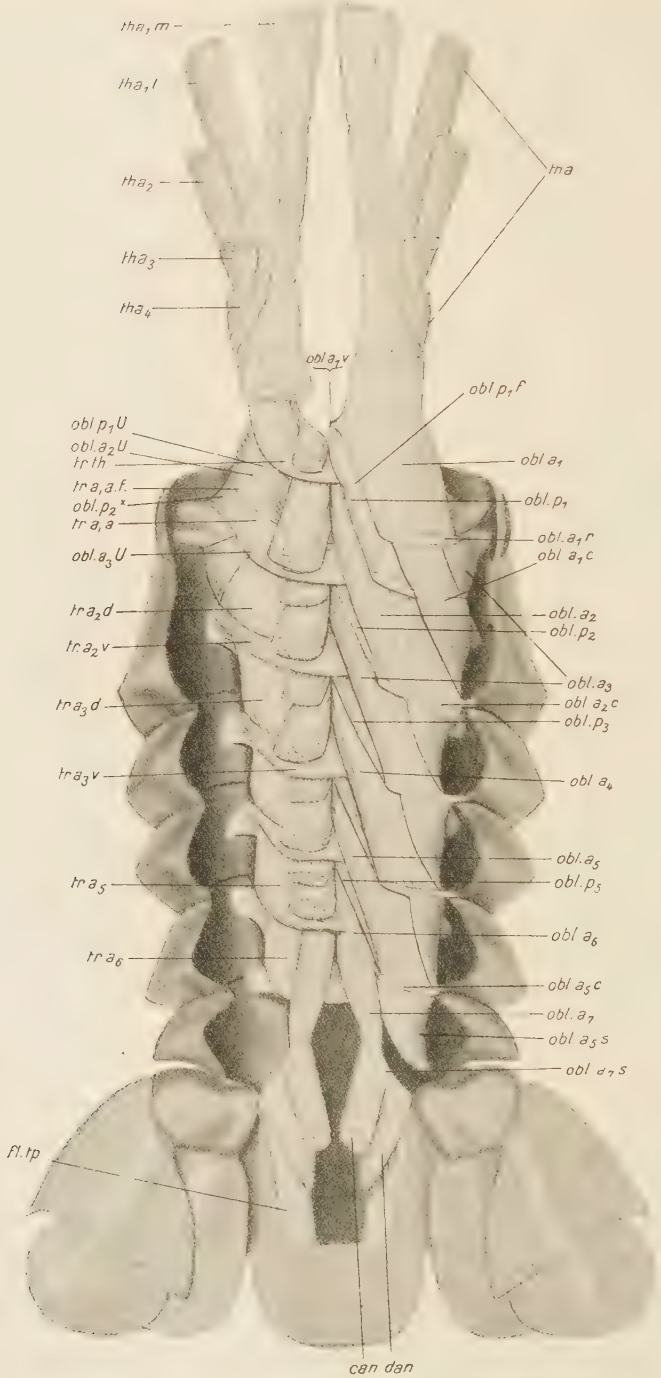

Fig. 5 (Erklärung nebenstehend).

caudalen Rande des ersten Abdominalsegmentes an (*obl.*a_1c, Fig. 5). Kurz hinter dem thoracalen Querband zeigt er eine durch sehnige Verknüpfung hervorgerufene Einschnürung (*obl.*p_1f, Fig. 5), durch die er gelegentlich median mit seinem Gegenüber in Verbindung treten kann, ähnlich wie es bei dem Musculus obliquus anterior 1 regelmäßig im siebenten Thoracalsegmente der Fall ist (*obl.*a_1v, Fig. 5).

Musculus obliquus posterior 2.

(*obl.*p_2 Fig. 4, 5.)

Auch er steht mit dem ventralen Teile des ersten abdominalen Querbandes, wenn auch nicht unmittelbar, in Verbindung. An dessen lateralem Ende (*tr.*a_1, *af*, Fig. 5) entspringt caudal ein breiter Muskel (*obl.*$p_2{}^{\times}$, Fig. 4, 5), der sich lateral nach der Dorsalseite wendet und hier dicht über dem medianen Abschnitte des ersten abdominalen Transversalmuskels in einer von vorn median nach hinten lateral ziehenden flachen Sehne endigt (*obl.*p_2f, Fig. 4). Mit ihr und zum Teil mit dem dorsolateralen, verschmolzenen Teile des ersten und zweiten Abdominalquerbandes verknüpft ist der eigentliche Musculus obliquus posterior 2 (*obl.*p_2, Fig. 4). Median unmittelbar hinter dem ersten abdominalen Transversalmuskel wendet er sich ventral (*obl.*p_2, Fig. 5) und inseriert hier an dem Caudalrande des zweiten Abdominalsegmentes, zusammen mit dem zweiten vorderen Schrägmuskel (*obl.*a_2c, Fig. 5).

Musculus obliquus posterior 3, 4, 5.

(*obl.*$p_{3,\ 4,\ 5}$ Fig. 4, 5.)

Sie entspringen mittels einer schrägen, von vorn median nach hinten lateral verlaufenden Sehne (*obl.*p_3f, Fig. 4) an dem dorsomedialen Teile der aus der Verschmelzung des segmentalen Abschnittes des Transversalmuskels eines Segmentes mit dem intersegmentalen Teile des nächstfolgenden Querbandes hervorgegangenen Muskelmasse (*tr.*a_{2+3}, *tr.*a_{3+4}, Fig. 4). Median unmittelbar hinter dem Transversalmuskel wendet er sich ventral und heftet sich hier an dem Caudalrande des nächsten Segmentes an, zusammen mit dem entsprechenden vorderen Schrägmuskel (*obl.*p_3, Fig. 5).

Für die beiden letzten vorderen Schrägmuskeln sind keine entsprechenden hinteren Schrägmuskeln vorhanden.

Fig. 5. Tiefere Lage der ventralen Längsmuskeln, ventral gesehen. (Auf der linken Seite sind die Musculi obliqui bis auf den letzten entfernt.) Erklärungen siehe unten Seite 249.

[M. Milne Edwards erwähnt außer dem muscle oblique und muscle droit, die hier als Musculus obliquus anterior und posterior bezeichnet sind, noch einen in der Längsrichtung verlaufenden muscle central. Der muscle transversal soll diesen Muskel umschlingen, um darauf zum muscle oblique und droit zu werden, nachdem er vorher lateral noch einige Muskelbündel abgegeben hat. Auch bei *Astacus* können wir für den ersten abdominalen Transversalmuskel etwas Ähnliches feststellen, indem ein Teil von ihm dem zweiten Schrägmuskelpaar seinen Ursprung gibt und dabei einen in der Längsrichtung verlaufenden Muskel (muscle central) umschlingt. Dieser ist aber kein selbständiger Muskel, sondern hier wie in den andern Segmenten der längsgerichtete Teil des Transversalmuskels. Auch bei *Homarus* kann man ihn mit Sicherheit als solchen feststellen, und die Muskelbündel, die das Querband bei der Umschlingung lateral abgeben soll, sind der dorsolaterale Teil des Transversalmuskels. Wie wir gesehen haben, stehen mit den folgenden Transversalmuskeln nur noch die Musculi obliqui posteriores in Verbindung, während sich die Musculi obliqui anteriores nicht von ihnen herleiten. Bei *Homarus* scheint auch in dieser Beziehung weitgehende Übereinstimmung zu herrschen. Es wäre aber über den Rahmen dieser Arbeit hinausgegangen, diese Verhältnisse eingehender zu untersuchen. Wie schon gesagt, fehlt das thoracale Querband bei *Homarus* und dementsprechend auch der erste hintere Schrägmuskel (m. obliquus posterior 1).]

Alle diese tieferen Ventralmuskeln (*v.p*, Fig.1; *tha*, *tr.th*, *tr.a*, *obl.a*, *obl.p*, Fig. 5) bewirken ebenso wie die ventralen Superficialmuskeln (*v.sth*, *vstha*, *vsa*, Fig. 1, 2, 7) eine Beugung des Abdomens in der Sagittalebene. Eine andre Bewegungsrichtung wird durch den festen Bau der Angelgelenke unmöglich gemacht. Da wir das Transversalmuskelsystem als Gerüst für die Schrägmuskeln kennen gelernt haben, ist es ohne weiteres klar, daß bei Kontraktion dieser Querbänder auch die ventralen Ansatzstellen der Schrägmuskeln dem vorhergehenden Segmente genähert werden, so daß eine Beugung des Abdomens erfolgt. Die größte Wirkung dürften aber wohl die Schrägmuskeln selbst, besonders die großen vorderen erreichen. Da die letzten vier vorderen Schrägmuskeln die Fortsetzung der ersten drei darstellen, demnach eine über mehrere Segmente sich erstreckende Muskelmasse, verfügen sie über eine erhebliche Kontraktionsfähigkeit. Hierdurch wird die äußerst starke Beugungsfähigkeit erklärt, die wohl durch eine ausschließlich segmentale Anordnung wie etwa bei den Superficialmuskeln kaum denkbar wäre.

Musculus flexor telsonis anterior.

(*fl.ta* Fig. 4, 25, 26.)

Er entspringt laterodistal an der langen Sehne des letzten Schrägmuskels (*obl.a*$_7$*s*, Fig. 4, 26) und inseriert mit breiter Fläche dorsomedian in der Nähe des proximalen Randes des Telsons. Er bewirkt eine Ventralbewegung, also Beugung dieses Körperabschnittes.

Musculus flexor telsonis posterior.

(*fl.tp* Fig. 4, 5, 25, 26.)

In seiner Funktion dem vorhergehenden Muskel gleich entspringt er auch ventral von ihm an derselben Stelle. Er inseriert dorsolateral an dem distalen Teile des Telsons ohne Sehnenbildung und reicht bis zu dessen hinterem beweglichen Abschnitte, den er indessen nicht in Bewegung setzt.

Musculus compressor ani.

(*c. an* Fig. 4, 5, 26.)

Er entspringt an dem medialen proximalen Teil der langen Sehne des letzten Schrägmuskels (*obl.a*$_7$*s*, Fig. 4, 5, 26) und inseriert medioventral ohne Sehnenbildung an dem vorderen Ende der Afterspalte. Seine Insertionsstelle ist schon äußerlich durch eine Falte gekennzeichnet (*ca.f*, Fig. 3). Durch seine Kontraktion wird die Afterspalte geschlossen.

Musculus dilatator ani.

(*d. an* Fig. 5, 26.)

Er entspringt an derselben Sehne distal und zieht ebenfalls medioventral, wo er sich zu beiden Seiten des Afters an einer ebenfalls äußerlich sichtbaren Längsfalte anheftet (*da.f*, Fig. 3). Durch seine Kontraktion wird der After geöffnet.

Es war mir leider nicht möglich, die Muskulatur des Telsons mit der der vorhergehenden Segmente zu homologisieren. Entsprechend seiner Bedeutung als Ruderorgan ist das Telson dahin abgeändert, daß seine Beugungsfähigkeit gegen das sechste Abdominalsegment nicht so stark ist wie die der vorhergehenden Segmente gegeneinander. Würde doch dadurch seine wirkungsfähige Fläche verkleinert. Auf die Bedeutung, die die Muskulatur für die Auffassung des Telsons als Segment oder als ein Abschnitt des sechsten Segmentes hat, wollen wir unten bei Besprechung der sechsten Abdominalextremitäten noch zurückkommen.

2. Die Dorsalmuskeln.

Ebenso wie bei den Ventralmuskeln können wir auch hier eine einfach gebaute oberflächliche und eine komplizierter gebaute tiefergelegene Schicht unterscheiden. Der vollkommenen Verschmelzung der Dorsaldecken der Thoracalsegmente entspricht es, daß die segmentale Anordnung der im Thorax liegenden Muskulatur nur angedeutet ist. Die gesamten Muskeln dienen lediglich zur Bewegung des Abdomens und sind als solche die Antagonisten der Ventralmuskeln. Doch sind sie bedeutend schwächer ausgebildet als diese.

Musculi dorsales superficiales.

(M. Milne Edwards: La couche superficielle des muscles extenseurs.)

($ds_{(1-7)}$ Fig. 1, 6, 7.)

Sie inserieren sämtlich an dem Vorderrande der einzelnen Segmente. Der erste Muskel (ds_1, Fig. 1, 6) entspringt lateral etwa in der Mitte des distalen Abschnittes der Epimeralplatte (E, Fig. 1, 6, 7) und inseriert an dem ganzen dorsalen Vorderrande des ersten Segmentes, median einen mäßig breiten Zwischenraum freilassend. In der Regel zerfällt er in einen kleineren lateralen und einen größeren medialen Teil, eine Aufspaltung, die wir bei den nächsten fünf Muskeln stets vorfinden (ds_2, ds_3, Fig. 6, 7). Der mediale Teil entspringt dorsolateral kurz hinter dem Vorderrande eines Segmentes, um sich der Medianen genähert an dem dorsalen Vorderrande des nächstfolgenden Segmentes anzuheften. Er zieht demnach von lateral vorn nach hinten median und läßt median einen Zwischenraum frei. Der laterale Teil dieses Muskels entspringt dorsolateral in der Mitte eines Segmentes und heftet sich an dem Vorderrande des folgenden Segmentes an, lateral von dem medialen Teile gelegen, den er infolge seines schräger gestellten Fasernverlaufes zum geringen Teile dorsal überdeckt. Im Telson ist dieser Muskel ungeteilt (ds_7, Fig. 6, 7). Er entspringt in der Mitte des sechsten Segmentes dorsolateral, der Medianen jedoch etwas mehr genähert als die eben beschriebenen Muskeln, und zieht median nach hinten, wo er vollkommen medial an dem dorsalen Vorderrande des Telsons inseriert. Alle diese Muskeln sind schwächer als die ventralen Superficialmuskeln und bewirken eine Streckung des Abdomens.

(Bei *Homarus* sind die dorsalen Superficialmuskeln ebenfalls gut ausgebildet und zerfallen in einen lateralen Teil, der den medianen dorsal etwas überdeckt. Der mediane Teil liegt hier vollkommen median und seine Fasern verlaufen gerade in der Längsrichtung. Der laterale Teil

hat schräg gerichtete Fasern, die denen des medialen Teiles an Länge gleichkommen.)

Musculi dorsales profundi.

(M. Milne Edwards: La couche profonde des muscles fléchisseurs.)

Ebenso wie die entsprechenden Ventralmuskeln sind sie aus thoracalen wie abdominalen Bestandteilen zusammengesetzt. Eine Segmentierung ist indessen nicht mehr in ähnlicher Weise wie dort nachzuweisen, eine Folge der vollkommenen Verschmelzung der dorsalen Abschnitte der Thoracalsegmente. Im Abdomen herrscht natürlich eine gut durchgeführte Gliederung, die aber nicht verhindert, daß die ganze Muskulatur sich als ein zusammenhängendes, von den vorderen Thoracalsegmenten bis zu dem sechsten Abdominalsegment ziehendes Band darstellt.

Musculi dorsales profundi thoraco-abdominales.

(*d.th.* (m u. *l*) Fig. 1, 6.)

Sie entspringen lateral im Thorax an der Epimeralplatte (*E*, Fig. 1, 6). Wir können einen größeren medialen (*d th m*, Fig. 1, 6) und zwei kleinere laterale Teile (*d.thl* Fig. 1, 6) unterscheiden. Der mediale Ast entspringt abgeplattet mit breiter Fläche kurz hinter dem dorsorostralen Rande etwa in der Mitte der Epimeralplatte und inseriert rostral an dem dorsomedialen Rande des ersten Abdominalsegmentes mittels einer flachen Sehne, medial einen Zwischenraum freilassend. Die beiden kürzeren lateralen Teile (*d.thl*, Fig. 1, 6) entspringen ebenfalls lateral etwa in der Mitte der Epimeralplatte in dem vierten und fünften Segment. Lateral von dem medialen Aste gelegen inserieren auch sie dorsal an dem Rostralrande des ersten Abdominalsegmentes mittels einer Sehne.

Musculi dorsales profundi abdominis.

(*d a m* Fig. 1, *d a m*, *d a l* Fig. 6.)

Auch im Abdomen gliedern sich die Muskeln in einen medialen und einen lateralen Teil. Der mediale Teil (*dam*, Fig. 1, 6) fällt dadurch auf, daß er einen gedrehten Fasernverlauf aufweist, und zwar laufen die Fasern bei ventraler Ansicht (Fig. 6) von lateral vorn nach medial hinten. Mit der Sehne an dem dorsalen Rostralrande des ersten Abdominalsegmentes verknüpft gibt er in jedem folgenden Segmente einige Fasern ab (*d.a.m*, Fig. 1), die sich vollkommen median an der caudalen Hälfte des dorsalen Segmentabschnitts anheften. In jedem Segmente

erhält er nach Abgabe dieses Astes einen Zuwachs von dem lateralen Teile, so daß er erst in den beiden letzten Segmenten merklich an Größe abnimmt (Fig. 6). Er füllt genau den Zwischenraum aus, den die Super-

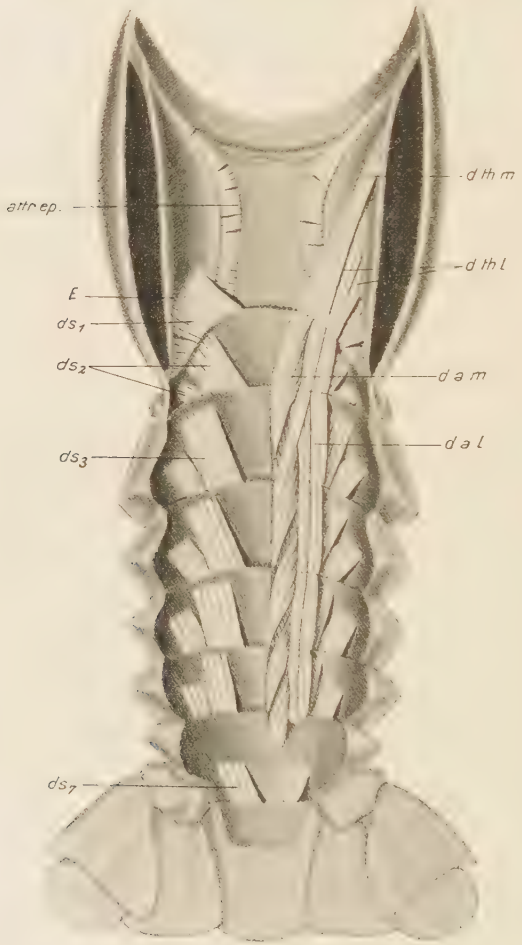

Fig. 6.

Die dorsale Längsmuskulatur ventral gesehen. (Auf der linken Seite ist die tiefere Muskelschicht [illegible] [entfernt.) *E*, Epimeralplatte. Weitere Erklärungen siehe unten Seite 249.

ficialmuskeln (ds_2, ds_3, Fig. 6) median freigelassen haben, und endigt im sechsten Segmente, an dessen vorderer Hälfte sich anheftend. Der laterale Teil (*dal*, Fig. 6) liegt dicht an dem medialen Teile und hat geraden Fasernverlauf. Er zieht von Segment zu Segment und zeigt

eine segmental angeordnete sehnige Verknüpfung, mit der er sich dorsal an dem Rostralrande eines jeden Segmentes anheftet. Nach jeder Insertion gibt er einige Fasern ab, die zur Verstärkung des medianen Teiles dienen. Auch er findet sein Ende in dem sechsten Segmente, an dessen Vorderrande er inseriert. Im Telson fehlt die tiefere Muskellage.

Es erhebt sich hier die Frage nach der Bedeutung der gedrehten Faserrichtung des medianen Teiles. Infolge der starken Beugungsfähigkeit des Abdomens durch die Ventralmuskeln werden die Dorsalmuskeln dementsprechend in die Länge gezogen, und zwar medial am stärksten. Wir sehen daher gerade medial die spiralige Faserrichtung auftreten, die erlaubt, durch eine geringe Drehung des Muskels um seine Längsachse eine große Ausdehnung zu ermöglichen, ohne ihn dabei zu überspannen und dadurch in seiner Wirkung zu beeinträchtigen.

(Bei *Homarus* weichen diese Verhältnisse dahin ab, daß auch der mediane Teil, der ebenfalls spiraligen Fasernverlauf aufweist, segmental angeordnete, sehnige Verknüpfungen aufweist und ebenso wie der laterale Teil an dem Rostralrande der einzelnen Segmente inseriert. Nur dadurch ist auch eine vollkommen mediane Lagerung der dorsalen Superficialmuskeln ermöglicht.)

3. Die Lateralmuskeln.

Sie haben ebenfalls eine dorsale Lage, sind aber noch schwächer als die andern Längsmuskeln entwickelt. Sie bestehen ebenfalls aus thoracalen wie abdominalen Bestandteilen.

Musculus contractor epimeralis.

(*cep.* Fig. 7.)

Derselbe besteht aus einer flachen Schicht, die sich im dorsalen Teile der Epimeralplatte anheftet und von dem vierten nach dem fünften Thoracalsegmente zieht. Demnach ist er der einzige, im Thorax selbst scharf abgesetzte, dorsale Längsmuskel. Durch seine Kontraktion bewirkt er eine Zusammenziehung des dorsalen Teiles der weichen, ungegliederten Epimeralplatte. Welche Bedeutung damit verbunden ist, ist schwer zu sagen. Immerhin wäre es möglich, daß er bei der Häutung von irgendwelcher Wichtigkeit wäre. Bei sämtlichen Tieren, die ich auf ihn untersuchte, war er gut und gleichmäßig entwickelt (und dasselbe Verhalten zeigte auch *Homarus*).

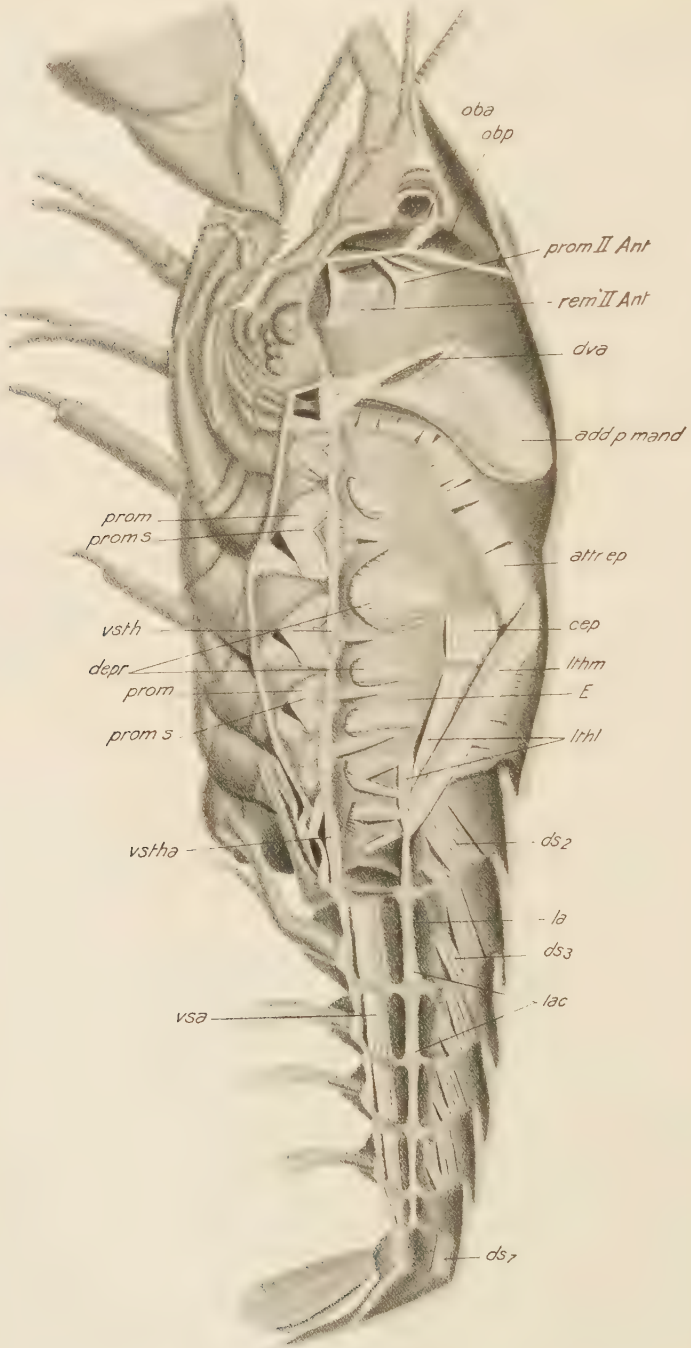

Fig. 7 (Erklärung nebenstehend).

Musculi laterales thoraco-abdominales.

(*l.th.* (*m* u. *l*) Fig. 7.)

Sie verbinden lateral das Abdomen mit dem Thorax und lassen einen stärkeren medialen und einen schwächeren lateralen Teil erkennen. Der mediale Ast (*l th m*, Fig. 7) entspringt dorsal am Carapax etwas hinter der Nackenfurche, dicht an der Branchiocardialfurche, median von ihr gelegen. Er ist somit der einzige Längsmuskel, der im Thorax nicht am Endopragmalsystem, sondern am Außenskelet inseriert. Lateral an dem caudalen Ende der Epimeralplatte an der Stelle, wo sie mit dem ersten Abdominalsegmente in Verbindung steht, findet er seine Insertionsstelle. Außen wird diese Stelle von dem Hinterrande des Carapax überdeckt. (Bei *Homarus* sitzt dieser Muskel dicht hinter der Nackenfurche an, hat im übrigen dieselbe Lage und ist ziemlich kräftig entwickelt.) Der laterale Teil dieser Muskulatur (*l th l*, Fig. 7) ist abgeplattet, entspringt an der Epimeralplatte und läßt einen stärkeren und zwei ganz schwache Äste erkennen. Der kräftigere Teil entspringt im fünften Segmente an dem dorsalen Abschnitte der Epimeralplatte, kurz hinter dem Musculus contractor epimeralis (*c ep*, Fig. 7). Die beiden schwächeren Äste entspringen lateral in der Mitte der Epimeralplatte in den beiden letzten Thoracalsegmenten. Mit dem stärkeren Aste vereinigen sie sich an der Insertionsstelle des medialen Teiles und heften sich ebenfalls hier an. Durch beiderseitige Kontraktion dieser Muskeln wird das erste Segment des Abdomens und somit dieses selbst an den Thorax herangezogen, während es durch einseitige Kontraktion gegen die Längsachse des Thorax schräg gestellt werden kann.

Musculi laterales abdominis.

(*la* Fig. 7.)

Sie sind bis auf ein von Segment zu Segment ziehendes sehniges Band reduziert und weisen nur gelegentlich noch kontraktile Substanz auf. An den einzelnen Gelenkpunkten der Segmente inserierend gehen sie durch Aussendung kurzer Äste eine innige Verbindung mit der Hypodermis ein. Häufig treten im zweiten und dritten Segmente am

Fig. 7. Medianschnitt. (Die tieferen Schichten der dorsalen und ventralen Längsmuskeln, ebenso der erste dorsale Superficialmuskel, sind entfernt, um die laterale Muskulatur zu zeigen. Der Klarheit halber sind die Muskeln der Abdominalextremitäten nicht eingezeichnet.) *oba*(*obp*), M. oculi basalis anterior (posterior); *prom*(*rem*)*II Ant*, M. promotor (remotor) II. Antennae; *add p mand*, Adductor posterior mandibulae; *prom*, M. promotor der Schreitfüße; *proms*, Sehne des Promotors der Schreitfüße; *E*, Epimeralplatte; *depr.*, M. depressor der Schreitfüße. Weitere Erklärungen siehe unten Seite 249.

caudalen Teile des Bandes kurze, schwach ausgebildete Muskelfasern auf (*lac*, Fig. 7). Im sechsten Segmente reicht das Band kaum bis zur Mitte, wo es sich lateral in der Hypodermis verliert, während im Telson keine laterale Muskulatur ausgebildet ist. Der Zweck dieses sehnigen Bandes ist nicht ohne weiteres zu ersehen. Ganz abgesehen von seiner sehnigen Natur vermöchte es keinerlei Richtungsänderung der Abdominalsegmente hervorzurufen, da es unmittelbar an den Gelenkpunkten angreift, die infolge ihrer Festigkeit keine seitliche Bewegung zulassen. Es trägt daher wohl in erster Linie zur Festigung der einzelnen Gelenke bei. Immerhin könnte man vielleicht an irgend welche Bedeutung bei dem Häutungsprozesse denken, indem dabei der weiche Körper durch dieses Band aus der abdominalen Hülle herausgezogen würde.

(Bei *Homarus vulgaris* ist dieses Band noch nicht so stark reduziert. Auch hier findet die Insertion in den Gelenkpunkten statt. An den caudalen Enden der einzelnen segmentierten Abschnitte finden sich in den ersten drei Segmenten, an derselben Stelle, an der sie bei *Astacus* nur gelegentlich im zweiten und dritten Segment auftreten, gut ausgeprägte kurze Muskeln, während die andern Segmente der Muskeln entbehren. Der vordere Teil der einzelnen Bandsegmente ist ebenfalls sehniger Natur, verbreitert sich aber bedeutend und stellt einen Abschluß der Stammesmuskeln gegen die Extremitätenmuskeln her. Auch hier finden wir eine Verschmelzung mit der Hypodermis. In dem sechsten Segmente ist kaum noch eine Spur des Bandes nachzuweisen, im Telson fehlt es vollständig.)

Ich habe diese Muskulatur ebenfalls als dorsale Muskulatur bezeichnet. Da die Gelenkpunkte des Abdomens dorsal gelegen sind, ist diese Bezeichnung für das Abdomen zweifellos richtig. Der mediane Teil der thoracalen Lateralmuskeln liegt ebenfalls dorsal, denn er zieht von einem dorsalen Thoracalteil, dem Carapax, nach einem dorsalen Teile des ersten Abdominalsegmentes. Da dieser letzte Punkt zugleich der Epimeralplatte angehört und die andern lateralen Teile der lateralen Thoracalmuskeln doch nur als Äste des medialen Teiles aufzufassen sind, so glaube ich nicht irre zu gehen, wenn ich auch sie der dorsalen Muskulatur zurechne. Demgemäß wäre auch der dorsale Teil der Epimeralplatte als wirklich dorsal aufzufassen im Gegensatz zu der Ansicht, daß das ganze Endophragmalsystem eine ventrale Lage habe. Dafür spricht auch noch, daß die Musculi dorsales, die doch zweifellos dorsale Muskeln sind, ebenfalls an der Epimeralplatte entspringen.

b. Die Ringmuskeln.

Die segmentale Muskulatur steht an Bedeutung und Stärke hinter den intersegmentalen Längsmuskeln weit zurück. Sie setzt sich nur aus schmalen, kurzen Fasern zusammen und ist auf zwei Körperregionen des Thorax beschränkt.

Musculus compressor endophragmalis 1.

(*c.end.*$_1$ Fig. 2, 14, 16.)

Er verbindet die Mesophragmen des Kopfapodems, des vorderen Endes des Endophragmalsystems. In der Hauptsache sehniger Natur, übernimmt er wohl weniger die Funktion der Kontraktion als die einer festen Verbindung und eines guten Abschlusses des unter ihm liegenden Unterschlundganglions gegen den auf ihm lastenden Magen.

Musculus compressor endophragmalis 2.

(*c.end.*$_2$ Fig. 2, 4, 17.)

Er verbindet die verschmolzenen Mesophragmen des ersten und zweiten Thoracalsegmentes (m_2, Fig. 2) und besteht aus zwei dünnen sehnigen Bändern, die keine Kontraktionsfähigkeit besitzen. Wie wir gesehen haben, dienen sie dem medialen Teile der Musculi ventrales profundi zum Teil als Ansatzstelle (vgl. S. 177).

Musculus attractor epimeralis.

(*attr.ep.* Fig. 1, 6, 7, 21.)

Dieses Muskelband dient zur Verbindung des Endoskeletes mit dem Exoskelet. Es setzt sich einerseits an dem dorsalen Rande der Epimeralplatte, andererseits an dem Carapax, und zwar an der Branchiocardialfurche und dem lateralen Teile der Nackenfurche an. Es reicht von dem Hinterende des Carapax bis nach vorn, wo es in der Höhe des Kopfapodems an der Nackenfurche sein Ende erreicht. (Es ist auf Fig. 1 und 7 vollkommen zu sehen und wird nur zum Teil von dem medianen Aste der lateralen Muskulatur verdeckt.) Der Muskel stellt daher ein über die gesamten Thoracalsegmente sich erstreckendes Band dar, dessen Fasern senkrecht zur Bandrichtung verlaufen und nicht immer dicht aneinanderliegen. Im Gegensatz zu der Ansicht Suckows steht er nicht mit dem Abdomen in Verbindung.

(Auch bei *Homarus* ist dieser Muskel gut ausgebildet und verläuft ebenso.)

c. Die Dorsoventralmuskeln.

Diese Gruppe ist nur sehr spärlich durch zwei Muskeln vertreten, die mehr zur Befestigung als zur Kontraktion dienen.

Musculus dorsoventralis anterior.

(*dv. a* Fig. 1, 2, 7.)

Er entspringt lateral von der Dorsalseite des Kopfapodems mit breiter Fläche, geht aber bald in eine dünne lange Sehne über, die sich neben der Ansatzstelle des großen Mandibelmuskels (*m.*adductor posterior mandibulae [add. p. mand. Fig. 1, 7]) an dessen vorderen lateralen Ende anheftet. Er vermag den vorderen Abschnitt des Carapax dem Kopfapodem etwas zu nähern, dient aber wohl in der Hauptsache zur Befestigung. Von Suckow wurde er als Mandibelschließmuskel aufgefaßt.

(Bei *Homarus* ist dieser Muskel ziemlich kräftig entwickelt.)

Musculus dorsoventralis posterior.

(Suckow: Schläfenmuskel.)

(*dv. p* Fig. 2, 14, 16.)

Er entspringt als breites sehniges Band ebenfalls lateral an dem Kopfapodem, ventral von dem vorderen Dorsoventralmuskel und zieht in horizontaler Richtung, fast senkrecht zur Sagittalebene, nach dem Carapax, an dem er sich dicht hinter der Nackenfurche mit kurzen Muskelfasern anheftet. (Bei *Homarus* ist er verhältnismäßig schwach entwickelt.)

Suckow erwähnt bei der Beschreibung der abdominalen Muskulatur nur je eine dorsale und ventrale Längsmuskelschicht. Sowohl der gedrehte Faserverlauf des medianen Teiles der abdominalen Dorsalmuskeln wie das Vorhandensein der Transversalmuskeln bei der ventralen Längsmuskulatur waren ihm bekannt, ohne indessen eine nähere Beschreibung zu finden.

B. Die Extremitätenmuskulatur.

Bevor wir auf die Muskulatur selbst eingehen, wollen wir die Gliederung der Extremitäten einer allgemeineren Betrachtung unterziehen. Die Crustaceenextremitäten können wir mit Ausnahme der ersten Antenne auf den Spaltfuß zurückführen. Wir unterscheiden an ihm einen meist zweigliedrigen Stamm, den Protopodit (Fig. 8), an dem die bei-

den Äste, der Endopodit und der Exopodit, und häufig auch noch ein drittes Gebilde, der Epipodit, sitzen. Haben wir einen zweigliedrigen Protopodit, so bezeichnet man das proximale Glied als Coxopodit, das distale Glied als Basipodit, an dem Exopodit und Endopodit entspringen (Fig. 8). Zugunsten des letzteren tritt in der Regel der Exopodit zurück und fehlt gänzlich bei der Mandibel, bei den Maxillen, den Schreitfüßen und der ersten Abdominalextremität. Der Endopodit erreicht seine höchste Bewegungsfähigkeit und dementsprechend zweckmäßigste Gliederung in den letzten Schreitfüßen. Zur Veranschaulichung dieser wie der vorhergehenden Verhältnisse habe ich versucht, ein Schema aufzustellen, eine Kombination aus dem ersten Kieferfuß und einem der beiden letzten Schreitfüße (Fig. 8). Der Exopodit besteht nur aus einem Grundgliede, an das sich eine aus mehreren Ringen bestehende Geißel ansetzt. Bei der zweiten Antenne besteht der Exopodit nur aus der ungegliederten Schuppe. Der Endopodit ist in seiner einfachen Form ebenso gebaut wie der Exopodit. Bei den Abdominalextremitäten besteht er ebenfalls nur aus einem Grundgliede und einer beweglichen Geißel. Bei der höchsten Gliederung des Endopodits (Fig. 8) können wir fünf Glieder unterscheiden, von denen das proximale, dem Basipodit ansitzende Glied, als Ischiopodit, das nächste als Meropodit, das dritte als Carpopodit, das vierte als Propodit und das letzte schließlich als Dactylopodit bezeichnet wird. Bei den Mundextremitäten tritt der Endopodit zu Gunsten des Protopodits zurück, bei den beiden Maxillen besteht er nur noch in einer ungegliederten Platte, ebenso wie beim ersten Kieferfuß, wo ihm der Exopodit an Größe überlegen ist. Auch bei dem letzten Extremitätenpaare, den Uropoden, überragt der Exopodit gegenüber dem Endopodit.

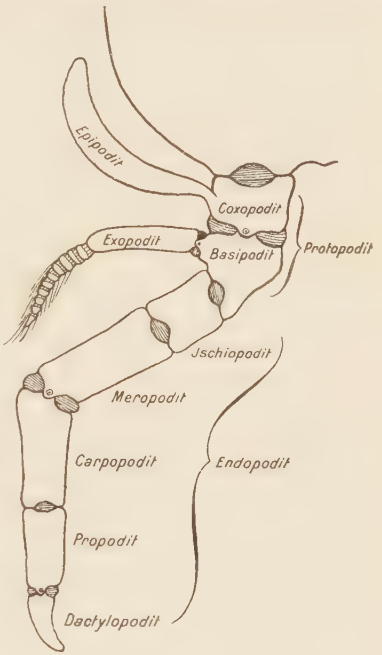

Fig. 8.
Schema einer Thoracalextremität von *Astacus*.

Der Epipodit tritt nur bei der zweiten Maxille und den Thoracalextremitäten mit Ausnahme des letzten Schreitfußes auf. Er entspringt

an dem Coxopodit (Fig. 8) und trägt meistens Kiemen. Nur bei der zweiten Maxille und dem ersten Kieferfuß stellt er einen lappenförmigen Anhang dar und nur hier ist er mit einer eigenen Muskulatur versehen.

Der Coxopodit sämtlicher Extremitäten ist um eine in der Frontalebene liegende, meist auf der Sagittalebene senkrecht stehende oder etwas dagegen geneigte Achse drehbar. Die Muskeln, die diese Bewegung ausführen, seien als Promotoren und Remotoren bezeichnet.

Der Basipodit ist stets so eingelenkt, daß er sich in einer zur Bewegungsebene des Coxopodits senkrecht stehenden Ebene bewegen kann (Fig. 8). Die Gelenke des Coxopodits und des Basipodits ergänzen sich demnach zu einem Kugelgelenk und bewirken die Rotationsfähigkeit des Basipodits.

Ganz dem entsprechend ist auch die Muskulatur, die zur Bewegung der Coxopodits und Basipodits dient, derart ausgebildet, daß der Basipodit rotieren kann. Im Cephalothorax wird diese Bewegung durch vier Muskeln ausgelöst. Zwei Muskeln dienen zur Bewegung des Coxopodits, also je ein Promotor und Remotor, während die beiden anderen senkrecht dazu den Basipodit bewegen und als Levator, und Depressor bezeichnet werden sollen. Ganz anders liegen die Verhältnisse im Abdomen. Hier haben wir nicht wie im Cephalothorax die festen zweiangligen Gelenke, die nur eine Bewegung in einer Ebene zulassen, vielmehr stellt sich das Gelenk als ein mehr oder weniger breiter, dünner Chitinring dar. Der Coxopodit ist ein nach der Rostralseite offener Halbring, an dem nur ein Muskel, ein Remotor, inseriert (*rem*, Fig. 23). Ihm entgegen wirken zwei den Basipodit angreifende, in einem Winkel von etwa 60 Grad zueinander stehende Muskeln, die zugleich durch ihre geneigte Stellung den Basipodit rotieren lassen können. Hierauf werde ich noch bei der Einzelbeschreibung zurückkommen. Auch dort, wo Coxopodit und Basipodit verschmolzen sind, ist die Rotierfähigkeit gewahrt.

Wir sahen uns hier veranlaßt, dem Coxopodit und dem Basipodit, beide als Protopodit zusammengefaßt, eine besondere Stellung unter den Gliedern der Extremitäten einzuräumen. Ganz entsprechend werden wir diese Unterscheidung auch bei ihren Muskeln vornehmen können. Die Muskulatur einer jeden Extremität zerfällt in eine Gruppe, die die Extremität mit dem Körper verbindet, und eine zweite Gruppe, die in den Extremitäten selbst liegend deren einzelne Glieder gegeneinander bewegt. Die Muskeln, die zur Bewegung des Protopodits dienen, entspringen im Körper und stellen die erste Gruppe dar gegenüber allen andern Muskeln in den Extremitäten selbst. Wir wollen

demgemäß auch für die Muskeln des Protopodits besondere Bezeichnungen anwenden. Promotor und Remotor soll daher stets nur für den Coxopodit verwandt werden, während Levator und Depressor auf den Basipodit im Cephalothorax hinweisen. Im Abdomen dient zur Bewegung des Basipodits ein Rotator dorsalis und Rotator ventralis.

Die Hervorhebung dieser Muskelgruppe hat für uns noch einen Vorteil. Er weist uns sofort auf die Einheitlichkeit in dem Grundplane der Extremitäten hin und läßt die Homologie der Muskeln mehr in den Vordergrund treten. Demgegenüber ist die Ausbildung des Exopodits und des Endopodits in den einzelnen Extremitäten so verschieden, daß uns eine ähnliche Homologiesierung nur sehr schwer gelingen und oft sogar unmöglich gemacht wird. Bei den Gliedern des Endopodits und des Exopodits sehen wir häufig Bewegungsrichtungen auftreten, die denjenigen des Coxopodits und des Basipodits parallel oder ähnlich verlaufen. Für die in ihrer Wirkung den Pro- und Remotoren entsprechenden Muskeln wollen wir die Bezeichnung Pro- und Reductoren einführen. Die den Levatoren und Depressoren analogen Muskeln seien als Abductoren und Adductoren bezeichnet. Die verschiedenen andern Bezeichnungen, die außerdem noch angewandt sind, finden ihre Erklärung, soweit sie einer solchen bedürfen, bei den Einzelbeschreibungen.

Auf eine nähere Beschreibung des Endopodits müssen wir hier infolge seiner sehr verschiedenen Ausbildung in den einzelnen Extremitäten verzichten und verweisen daher auf die Einzelbeschreibungen. Bezüglich des Exopodits sei hier noch erwähnt, daß die Achse des Gelenkes, das ihn mit dem Basipodit verbindet, parallel zu der Achse steht, um die der Basipodit gegen den Coxopodit bewegbar ist. Zur Bewegung des Exopodits dient demnach ein Abductor bzw. Adductor.

Diese Ausführungen gelten natürlich nicht für die erste Antenne, die keinen Spaltfußcharakter trägt, noch auch für das Auge, das ebenfalls hier beschrieben wird. Auch die Mandibel macht dadurch eine Ausnahme, daß ihr Protopodit nur um *eine* Achse beweglich ist, also nicht rotieren kann.

I. Der Kopf.

1. Das Auge.

Musculus oculi basalis anterior.

(*o. b. a* Fig. 1, 7, 9, 12.)

(M. Milne Edwards: Muscle fléchisseur des yeux. Mocquard: Muscles moteurs extrinséques des tiges oculifères.)

Er entspringt median an dem vordern Ende des Epistomas zwischen den Coxalgliedern der zweiten Antenne (Fig. 12) mit einer langen,

unpaaren Sehne (*o b s* Fig. 9, 12), wird darauf paarig und inseriert an dem dorsomedianen proximalen Rande des die beiden Augenstiele verbindenden weichen Chitinringes. (In Fig. 10 ist dieser Muskel abgetrennt und seine Ansatzstelle mit × bezeichnet.) Seine Wirkungsweise wird uns klar werden, wenn wir uns den Bau der Augenstiele vergegenwärtigen. Das Auge losgelöst vom Körper zeigt in dorsaler Ansicht (Fig. 10) einen mittleren, unpaaren, weichen Chitinring, der die auf ihn folgenden festeren Glieder verbindet. Dieser ist jedoch nicht vollkommen geschlossen, sondern erhält an seiner proximalen Seite einen Ausschnitt in verkürzter Eiform (*o* Fig. 12), der das Körperinnere mit dem Augeninnern verbindet. Dieser Ausschnitt kommt in seiner horizontalen Ausbreitung derjenigen des medianen Chitinringes gleich, stößt demnach lateral unmittelbar an das feste Glied des Augenstieles. das um diesen Punkt drehbar ist. Da die beiden Muskeln dicht nebeneinandergelagert vollkommen medial an dem weichen Chitinring angreifen, so wird dieser infolge der Kontraktion in seinem medianen Umfange verkürzt. Die Folge davon ist eine Einknickung des weichen Ringes, die an der distalen Seite am stärksten ist. Das auf ihn folgende feste Glied wird infolgedessen mit seinem distalen Ende in der Horizontalebene bewegt und vom Körper etwas entfernt, die Augen somit einander etwas genähert.

(Die paarige, den medianen Chitinring angreifende Muskulatur weist darauf hin, daß dieser Ring keine unpaare Ausstülpung des Körpers, sondern die verschmolzenen Grundglieder der Augenstiele darstellt. Das darauf folgende feste Glied, das man bisher als Grundglied bezeichnet hat, ist demnach in Wirklichkeit das zweite Glied und sei daher fernerhin auch so bezeichnet.

Ohne auf ihre Beschreibung einzugehen, stellt M. Milne Edwards diesen Muskel auf Taf. XIII, Fig. 2 dar und bezeichnet ihn als fléchisseur des yeux. Eine Sehne hat er dabei nicht angegeben.)

Musculus oculi basalis posterior.

(*o. b. p.* **Fig. 1, 7, 9, 12.**)

Er entspringt an derselben unpaaren Sehne (*o b s* Fig. 9, 12), die sich noch ein kurzes Stück unpaar über die von ihr abgehenden vordern Basalmuskeln fortsetzt. Er wird dann ebenfalls paarig, geht schwach divergierend in eine dünne Sehne ausgezogen zwischen den vordern Magenmuskeln hindurch und heftet sich dorsal kurz hinter dem Rostrum an. Diese Stelle ist häufig schon äußerlich durch zwei kleine Einbuchtungen des Carapax kurz hinter dem Rostrum zu erkennen. Der Muskel

steht nicht mit dem Auge in unmittelbarer Verbindung und hat eine sehr eigenartige Aufgabe. Betrachten wir Fig. 9, die einen schematischen Medianschnitt durch das Vorderende des Kopfes darstellt, so sehen wir, daß die unpaare Sehne (*o b s* Fig. 9) dicht über das Oberschlundganglion (*g* Fig. 9) hinwegführt. Es ist leicht zu ersehen, daß durch Kontraktion des vorderen Basalmuskels (*o b a* Fig. 9) ein Druck der Sehne auf das Ganglion ausgeübt würde. Dies wird verhindert durch den hinteren Basalmuskel (*o b p* Fig. 9), der die Sehne von dem Ganglion wegzieht und zugleich den vorderen Muskel verstärkt. [Auch dieser Muskel ist bei *Homarus* gut ausgebildet und weicht nur dadurch ab,

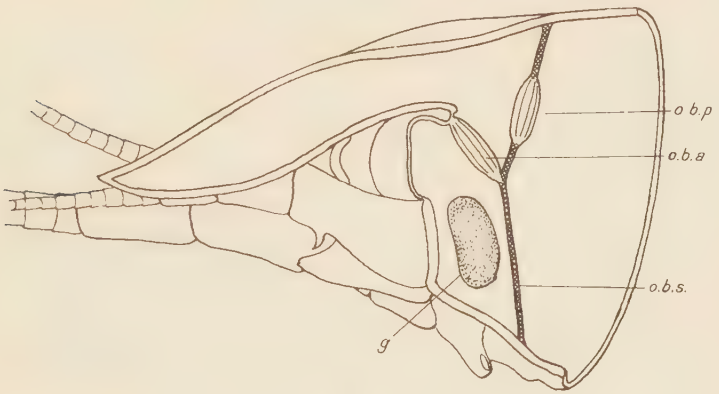

Fig. 9.

Schematischer Medianschnitt durch das Vorderende des Kopfes. *o.b.a*, M. oculi basalis anterior; *o.b.p*, M. oculi basalis posterior; *o.b.s*, Sehne des M. oculi basalis anterior; *g*, Oberschlundganglion.

daß seine Divergenz etwas geringer und seine Sehne, mit der er dorsal ansitzt, bedeutend kürzer ist.]

In Zusammenhang mit den Basalmuskeln stehen noch einige sehnige Fasern, die ebenso wie die hinteren Basalmuskeln wohl lediglich zum Schutze des Oberschlundganglions dienen. An der Stelle, die von der unpaaren Sehne die vorderen Basalmuskeln abgehen läßt, biegt zu beiden Seiten je ein dünnes sehniges Band ab (Fig. 12), das sich lateral an dem in die Augen führenden Ausschnitte ansetzt. Von hier zieht beiderseits ein dünnes Band dorsal zur Insertionsstelle des hinteren Basalmuskels.

[Das System der Augenbasalmuskeln weist bei *Homarus* einige Abweichungen auf. Die bei *Astacus* unpaare lange Sehne zeigt bei *Homarus* kurz nach ihrem Ursprunge einen langen Schlitz, ist demnach teilweise paarig, wird jedoch kurz vor der Abzweigung der paarigen

vorderen Augenmuskeln wieder unpaar. Der weitere Verlauf entspricht ganz den Verhältnissen bei *Astacus* und unterscheidet sich nur darin erheblich, daß diese lange Sehne an ihrem Ursprunge zwei sehnige Äste nach hinten entsendet, die zu beiden Seiten des Ösophagus ihr Ende finden. Mocquard beschreibt den contractilen Teil der vorderen Augenmuskeln als »Muscles moteurs extrinséques des tiges oculifères«, während er das gesamte übrige sehnige System als »Appareil musculo-tendineux cephalique« bezeichnet. Die beiden hinteren Basalmuskeln der Augen nennt er »ses branches supérieurs«, bringt sie demnach nicht mit den Augen in Zusammenhang, die beiden die Augenöffnung überspannenden sehnigen Bänder »ses expansions latérales«.]

Musculus oculi attractor.

(*attr.* Fig. 10.)

Er entspringt mit kurzer Sehne nahe bei der Stelle, an der das zweite feste Glied lateral mit der in die Augen führenden Öffnung des Kopfskelets (*o* Fig. 12) zusammenstößt. Kegelförmig sich verbreiternd heftet er sich mit schmal ovaler Fläche der dorsodistalen Seite des zweiten Gliedes an. Er vermag das distale Ende des zweiten Gliedes dem Körper zu nähern, so daß es fest anliegt, und stellt daher den Antagonisten der eben beschriebenen Basalmuskeln dar. Er ist nur schwach ausgebildet.

Musculus oculi adductor.

(*add.* Fig. 10.)

An dem dorsodistalen Abschnitte des zweiten Gliedes ohne Sehne entspringend zieht er nach dem Augenbecher, wo er sich medioproximal ebenfalls ohne Sehne anheftet. Er hat gerade, cylindrische Gestalt und bewegt den Augenbecher in der Frontalebene medial nach vorn. Durch seine schräge Stellung vermag er eine Drehung des Augenbechers um seine Längsachse hervorzurufen, und zwar bewegt er den rechten Augenbecher proximal gesehen im Sinne des Uhrzeigers.

Musculus oculi abductor.

(*abd.* Fig. 10.)

Er entspringt im ventroproximalen Teile des zweiten Gliedes, dicht bei der Ursprungsstelle des Attractors mit ganz kurzer Sehne. Seine etwas gedrehten Fasern heften sich lateral mit breiter Fläche etwa in der Mitte des Augenbechers an. In seiner Hauptwirkung der Antagonist des Adductors vermag auch er den Augenbecher in demselben Sinne wie dieser um seine Längsachse zu drehen.

Musculi oculi retractores.

Vier an der Zahl entspringen sie an der das zweite Glied mit dem Augenbecher verbindenden Gelenkhaut und heften sich im Augenbecher selbst an. Sie vermögen diesen somit an das zweite Glied bzw. an den Körper heranzuziehen. Eine Sehnenbildung findet bei ihnen nicht statt.

Musculus oculi retractor dorsalis.

(*r d* Fig. 10.)

Er entspringt mit schmal ovaler Fläche, die in ihrer Längsachse dem Adductor ungefähr parallel verläuft und mit ihrem proximalen

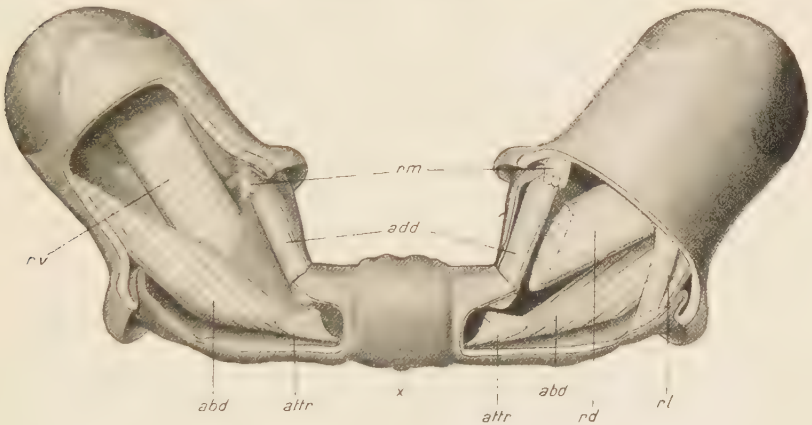

Fig. 10.

Augen vom Körper losgelöst, Stiel geöffnet, Dorsalansicht. *abd*, M. oculi abductor; *add*, M. oculi adductor; *attr*, M. oculi attractor; *rd*, M. oculi retractor dorsalis; *rl*, M. oculi retractor lateralis; *rm*, M. oculi retractor medialis; *rv*, M. oculi retractor ventralis; × Insertionsstelle der Basalmuskeln.

Ende den dorsodistalen Rand des zweiten Gliedes fast berührt. Seine Fasern verlaufen zu denen des Adductors etwa in einem Winkel von 75° und inserieren an dem mittlern dorsoproximalen Abschnitte des Augenbechers. Außer seiner retraktorischen Funktion wirkt er durch seinen schrägen Fasernverlauf dem Adductor in seiner Drehbewegung entgegen.

Musculus oculi retractor ventralis.

(*r v* Fig. 10.)

Er liegt dem dorsalen Retraktor gerade gegenüber, zeichnet sich aber durch geraden Fasernverlauf aus. An der Ventralseite der Gelenkhaut flach ausgebreitet entspringend, inseriert er in dem ventrodistalen Teile des Augenbechers.

Musculus oculi retractor lateralis.

(*r l* Fig. 10.)

Etwas schwächer als die beiden vorhergehenden Retractoren entspringt er lateral an der Gelenkhaut und läßt zwei Teile erkennen. Der eine Ast zieht dorsal und heftet sich hier lateral von dem dorsalen Retractor an, während der andre Ast lateral bleibt und an dem proximalen Teile des Augenbechers inseriert.

Musculus oculi retractor medialis.

(*r m* Fig. 10.)

Dicht bei der Insertionsstelle des Adductors sich anheftend entspringt er diesem parallel laufend an der Gelenkhaut. Er stellt nur eine dünne kleine Schicht ganz kurzer Fasern dar und hat infolgedessen für die Bewegung des Auges keine allzugroße Bedeutung.

[Suckow gibt nur vier Augenmuskeln an, die den Augenbecher bewegen, und zwar je nach ihrer Lage nach oben, unten, innen und außen. Seiner Abbildung nach läßt er sie alle proximal im Grundgliede entspringen. Leider läßt er sich auf eine nähere Beschreibung nicht ein.]

2. Die erste Antenne.

Die Sonderstellung, welche die erste Antenne unter den Extremitäten einnimmt, kommt auch in ihrer Muskulatur zum Ausdruck. Zwar wird auch bei ihr das erste Glied um eine auf der Sagittalebene senkrecht stehende Achse bewegt, so daß wir auch hier einen Promotor und einen Remotor finden. Das zweite Glied ist aber nicht senkrecht zu der Bewegungsrichtung des ersten Gliedes zu bewegen, sondern nur parallel. Ebenso verhalten sich auch die weiteren Glieder. Dementsprechend weicht auch die Muskulatur von der der anderen Extremitäten ab.

Musculus promotor I. Ant.

(*prom*, Fig. 11, *prom I* Fig. 12.)

Er entspringt an der lateralen Ecke des dreieckigen Ausschnittes, der die Verbindung des Körperinnern mit dem Innern der ersten Antenne herstellt (*I. Ant.* Fig. 12). Hier entspringt er dorsal wie ventral und heftet sich mit seinen kurzen dünnen Fasern dorsolateral an dem proximalen Rande des ersten Gliedes an. Er bewegt die erste Antenne in der Sagittalebene und wird unterstützt durch die dorsale, zwischen dem ersten Gliede und dem Kopfskelet nur kurze Gelenkhaut, die wie ein elastisches Band wirkt.

Musculus remotor a. I. Ant.

(*rem.a* Fig. 11, *rem a I* Fig. 12.)

Er entspringt mit kurzer Sehne an der caudalen Ecke der in die erste Antenne führenden Öffnung (*I. Ant.* Fig. 12). Kegelförmig sich verbreiternd heftet er sich mit breiter Fläche an der ventralen Seite

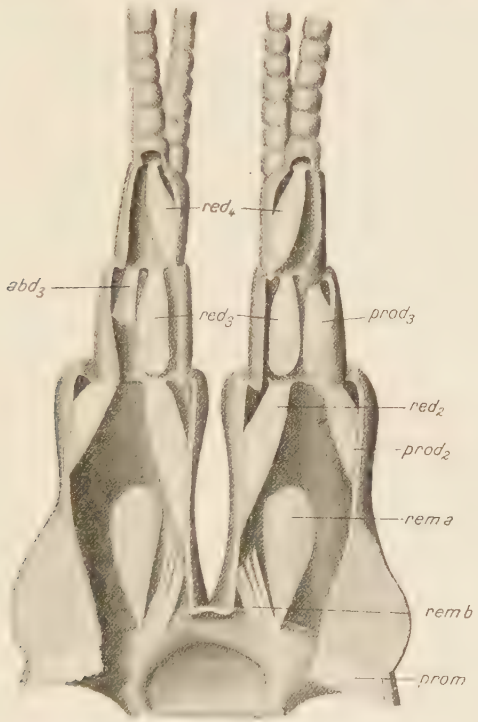

Fig. 11.

Erste Antenne, Dorsalansicht. *prom*, M. promotor; *rem a*, M, remotor a; *rem b*, M. remotor b; $prod_2$, M. productor des zweiten Gliedes; red_2, M. reductor des zweiten Gliedes; $prod_3$, M. productor des dritten Gliedes; red_3, M. reductor des dritten Gliedes; abd_3, M. abductor des dritten Gliedes; red_4, M. reductor der Riechgeißel.

des ersten Gliedes an und reicht hier bis in die Mitte desselben. Er liegt demnach ventral unter der Statocyste und stellt den Antagonisten des Promotors dar.

Musculus remotor b. I. Ant.

(*rem.b* Fig. 11.)

Ohne Sehnenbildung dicht neben dem Remotor a entspringend inseriert auch er ventral im ersten Gliede, median von dem Remotor a

gelegen. Er besteht nur aus einer flachen Schicht kurzer, dünner Fasern, steht hinter jenem an Stärke weit zurück und unterstützt ihn in seiner Wirkung.

Musculus productor 2. I. Ant.

(*prod.*$_2$ Fig. 11.)

Lateral in der distalen Hälfte des ersten Gliedes mit breiter Fläche entspringend inseriert er dorsolateral an dem proximalen Rande des zweiten Gliedes ohne Sehnenbildung. Er bewegt das zweite Glied in der Sagittalebene in dorsaler Richtung.

Musculus reductor 2. I. Ant.

(*red.*$_2$ Fig. 11.)

Er entspringt medial in der Mitte des ersten Gliedes mit breiter Fläche und heftet sich ventromedial an dem proximalen Rande des zweiten Gliedes ebenfalls ohne Sehnenbildung an. Er wirkt dem Productor 2 in seiner Funktion entgegen und übertrifft ihn an Stärke.

Musculus productor 3. I. Ant.

(*prod.*$_3$ Fig. 11.)

Er nimmt ohne Sehnenbildung ventrolateral in dem proximalen Teile des zweiten Gliedes seinen Ursprung und inseriert sich etwas verjüngend mit ganz kurzer, flacher Sehne dorsolateral an dem proximalen Rande des dritten Gliedes. Er bewegt das dritte Glied dorsalwärts in der Sagittalebene.

Musculus reductor 3. I. Ant.

(*red.*$_3$ Fig. 11.)

Als Antagonist des Productors 3 nimmt er eine diesem genau entgegengesetzte Lage ein. Dorsomedian in dem proximalen Abschnitte des zweiten Gliedes ohne Sehne entspringend zieht er sich etwas verjüngend medioventral, wo er sich mit ganz kurzer, flacher Sehne an dem proximalen Rande des dritten Gliedes anheftet. Seinem Antagonisten kommt er an Stärke gleich.

Musculus abductor 3. I. Ant.

(*abd.*$_3$ Fig. 11.)

Er entspringt ventrolateral in der distalen Hälfte des zweiten Gliedes und inseriert lateral an dem proximalen Rande des dritten Gliedes. Er ist nur schwach ausgebildet und besteht aus wenigen dünnen Fasern.

Da das dritte Glied nur in einem Punkte median fest eingelenkt ist, wird es durch ihn in der Horizontalebene bewegt und von der Medianen entfernt. Als Antagonist dient die in der Nähe des Gelenkpunktes elastische Gelenkhaut. Das dritte Glied wird dadurch in den Stand gesetzt, zu rotieren, eine Bewegung, die wir bei den andern Extremitäten in dieser Ausbildung nur beim Basipodit oder höchstens noch beim Coxopodit wiederfinden.

Musculus reductor 4 I. Ant.

(*red.*$_4$ Fig. 11.)

Medial in dem proximalen Abschnitte des dritten Gliedes entspringend heftet er sich mittels kurzer, flacher Sehne sich etwas verjüngend ventral an dem proximalen Rande des ersten Ringes der Riechgeißel an. Er bewegt diese ventralwärts in der Sagittalebene. Ihm entgegen wirkt die dorsale elastische Gelenkhaut, so daß im Ruhezustande die Riechgeißel in einem Winkel von etwa 40° zur inneren Geißel steht. Weder diese noch die einzelnen Ringe der Geißeln sind durch eigene Muskulatur ausgezeichnet.

3. Die zweite Antenne.

Die zweite Antenne weist von allen Kopfextremitäten die beste Gliederung und dementsprechend größte Bewegungsfähigkeit auf. Trotz ihres etwas komplizierten Baues können wir sie gut auf unser Schema zurückführen.

Musculus promotor II. Ant.

(*prom.II* Fig. 12, *prom.* Fig. 13, *prom.II Ant.* Fig. 1, 7.)

Ventral von den Scheitelfortsätzen (*s* Fig. 12), den Ansatzstellen der vorderen Magenmuskeln, entspringt er lateral an dem dorsalen Kopfschild mit breiter Fläche. In seiner Form sehr abgeplattet, verjüngt er sich stark und läuft in eine kurze, kräftige Sehne aus, die proximal an dem Rostralende des Coxopodits ansitzt. Er bewirkt eine Vorwärtsbewegung bzw. Hebung des Coxopodits.

Musculus remotor II. Ant.

(*rem.* Fig. 13, *rem.II* Fig. 12, *rem. II Ant.* Fig. 1, 7.)

Er ist in seiner Form seinem Antagonisten, dem Promotor, sehr ähnlich und entspringt, ventral von ihm gelegen, ebenfalls lateral an dem dorsalen Kopfschilde, um sich mit kurzer, kräftiger Sehne lateral an dem proximalen Rande des caudalen Abschnittes des Coxopodits

anzuheften. [Bei *Homarus* weicht dieser Muskel gegenüber seinem Antagonisten dadurch ab, daß er bedeutend verstärkt und nicht abgeplattet ist.]

[Suckow hält den Coxopodit der zweiten Antenne für ein Gehörorgan, das von den hier als Promotor und Remotor bezeichneten Muskeln in Bewegung gesetzt wird. Die zweite Antenne beginnt infolgedessen nach ihm erst mit dem Basipodit.]

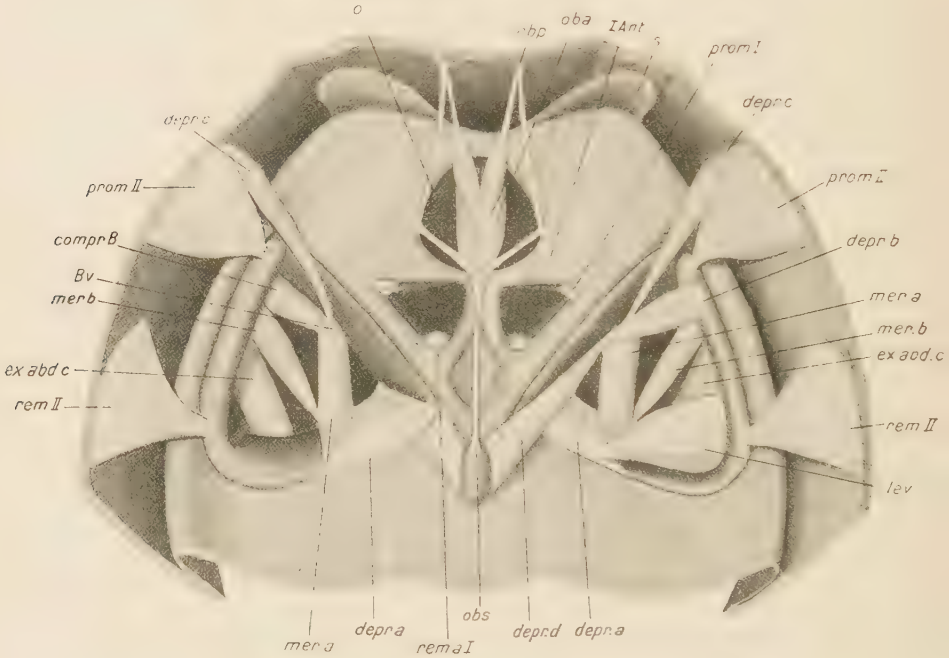

Fig. 12.

Vorderer Kopfabschnitt in Caudalansicht. *oba*, M. oculi basalis anterior; *obp*, M. oculi basalis posterior; *obs*, Sehne des M. oculi basalis anterior; *o*, Augenhöhle; *rem a I*, M. remotor a I. Antennae; *promI*, M. promotor I. Antennae; *IAnt*, Höhle der ersten Antenne; *prom.II*, M. promotor II. Antennae; *rem.II*, M. remotor II. Antennae; *lev*, M. levator II. Antennae; *depr (a, b, c, d)*, M. depressor (a, b, c, d) II. Antennae; *compr B*, M. compressor basipoditis II. Antennae; *ex abd.c*, M. exopoditis abductor c II. Antennae; *mer a*, M. meropoditis a; *mer b*, M. meropoditis b; *Bv*, dorsomedianer Vorsprung im Basipodit; *s*, Scheitelfortsatz.

Musculus levator II. Ant.

(*lev.* Fig. 12, 13.)

Er entspringt in der medianen Hälfte des caudalen Abschnittes des Coxopodits in der Nähe des proximalen Randes mit kräftiger Sehne. Zu einem starken, kompakten Muskel anschwellend inseriert er ohne Sehnenbildung proximal in dem lateralen Abschnitte des Basipodits.

Er ist horizontal gelagert und bewegt diesen um den ventralen Gelenkpunkt (*B* Fig. 13) in der Horizontalebene von innen nach außen. Er weicht dadurch von der Norm ab, daß er nicht im Körper seinen Ursprung findet.

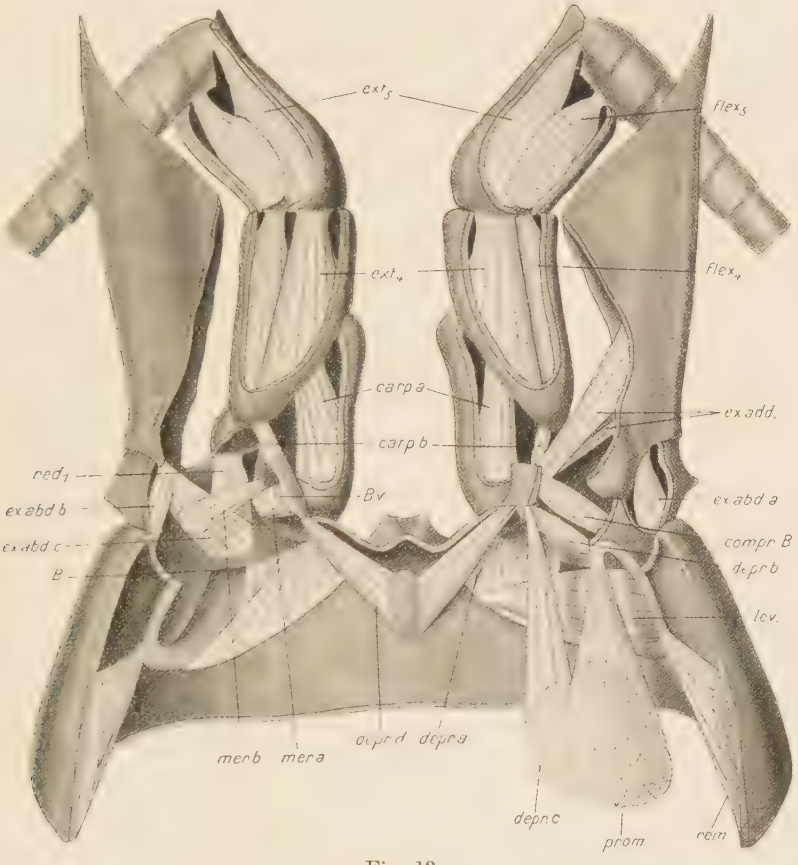

Fig. 13.

Zweite Antenne. Dorsalansicht. Auf der linken Seite die untere Muskelschicht freigelegt. *prom.*, M. promotor; *rem.*, M. remotor; *lev.*, M. levator; *depr* (*a*, *b*, *c*, *d*), M. depressor (a, b, d, c); *compr. B*, M. compressor basipoditis; *ex add.*, M. adductor exopoditis; *ex abd* (*a*, *b*, *c*), M. abductor exopoditis; *red*$_1$, M. reductor ischiopoditis; *mer. a*, M. meropoditis a; *mer. b*, M. meropoditis b; *carp* (*a* u. *b*), M. carpopoditis (a u. b); *ext.*$_4$, M. extensor propoditis; *flex.*$_4$, M. flexor propoditis; *ext.*$_5$, M. extensor dactylopoditis; *flex*$_5$, M. flexor dactylopoditis; *B*, Gelenkpunkt zwischen Coxopodit und Basipodit; *BV*, dorsomedianer Vorsprung im Basipodit.

Musculi depressores II. Ant.

Vier an der Zahl wirken sie dem Levator entgegen. Da der Basipodit nur in einem Punkte (*B* Fig. 13) fest eingelenkt ist, sind sie im-

stande, vermöge ihrer in verschiedenen Winkeln gegeneinander gerichteten Stellung denselben rotieren zu lassen.

Musculus depressor a. II. Ant.

(*depr.a* Fig. 12, 13.)

Er entspringt ventromedial in dem proximalen Teile des Coxopodits und inseriert ventromedial an dem proximalen Rande des Basipodits. Er besteht aus zwei dünnen übereinanderliegenden Schichten, die beide in dem proximalen Teile mehr als die mediale Hälfte des Coxopodits einnehmen und hier einander vollkommen decken. An der Insertionsstelle bleibt jedoch die ventrale Schicht infolge der medialen Faserrichtung der dorsalen Schicht von dieser lateral unbedeckt.

Musculus depressor b. II. Ant.

(*depr.b* Fig. 12, 13.)

Er entspringt lateral im Coxopodit an dessen rostralem Ende dicht bei der Insertionsstelle des Promotors. Sich etwas verjüngend inseriert er mit kurzer Sehne in der Mitte des mediodorsalen Abschnittes des Basipodits. Infolge dieser Lage führt er außer depressorischer auch noch promotorische Bewegung aus. Zum besseren Verständnis dieser Verhältnisse verweise ich auf die beiden Abbildungen 12 und 13, von denen die eine (13) die zweite Antenne in dorsaler Ansicht darstellt, die andere (12) den vordern Kopfabschnitt in Caudalansicht zeigt, so daß man in das Innere der zweiten Antenne hineinsieht.

Musculus depressor c. II. Ant.

(*depr.c* Fig. 12, 13.)

Dorsal dicht neben dem Promotor mit breiter Fläche entspringend heftet sich der schwache, zu einer langen, dünnen Sehne ausgezogene Muskel an der Insertionsstelle des Depressors b an. Er bildet mit diesem einen Winkel von etwa 45° und hat noch mehr als dieser eine promotorische Funktion.

Musculus depressor d. II. Ant.

(*depr.d* Fig. 12, 13.)

Auch er heftet sich an der Insertionsstelle des Depressors b und c an und zieht ein wenig sich verbreiternd median, wo er an dem Vorderende des Epistomas, zwischen den beiden Coxopoditen der zweiten Antenne seinen Ursprung findet. Er bildet mit dem Depressor b einen Winkel von etwa 100° und wirkt ihm wie dem Depressor c entgegen, indem er remotorische Bewegungen auszuüben vermag.

Musculus compressor basipoditis II. Ant.

(*compr.B.* Fig. 12, 13.)

Er entspringt dorsolateral in dem proximalen Abschnitte des Basipodits und inseriert mediodorsal in der Mitte des distalen Teiles des Basipodits an einem festen Skeletvorsprung (*B.v* Fig. 12). Da er dem Depressor b parallel läuft, wird er in Caudalansicht von ihm verdeckt. Er bewirkt eine Zusammenpressung des nicht vollkommen festen Basipoditringes, eine Funktion, die wir in keiner andern Extremität wiederfinden.

Musculus exopoditis adductor II. Ant.

(*ex.add.* Fig. 13.)

An dem ebenerwähnten Vorsprunge an der Mediodorsalseite des Basipodits (*B c* Fig. 12, 13) entspringend teilt er sich in zwei Blätter, von denen sich das eine dorsal, das andere ventral im Innern der Schuppe, nahezu in der Mitte anheftet. Er bewegt die Schuppen in der Horizontalebene und nähert sie einander.

Musculus exopoditis abductor (a, b, c) II. Ant.

(*ex.abd.* [*a, b, c*] Fig. 12, 13.)

Er ist der Antagonist des Adductors und läßt drei Teile erkennen, die alle an dem lateralen Proximalrande der Schuppe inserieren. Der dorsal gelegene Ast (*ex.abd.a* Fig. 13) entspringt dorsolateral im Basipodit, der mittlere Ast (*ex.abd.b* Fig. 13) entspringt lateral im Basipodit, während der bedeutend stärkere ventrale Ast (*ex.abd.c* Fig. 12, 13) in dem proximalen Abschnitte des Basipodits ventrolateral seinen Ursprung hat.

Musculus reductor ischiopoditis II. Ant.

(*red.*$_1$ Fig. 13.)

Dicht neben der Ursprungsstelle des ventralen Abductorastes des Exopodits entspringt auch er ventral im Basipodit, inseriert ventral an dem Proximalrande des Ischiopodits, des ersten Gliedes des Endopodits, und hat eine flach abgeplattete Gestalt. Den Ischiopodit bewegt er in der Sagittalebene ventralwärts. Da dieser zugleich mit dem ventrolateralen Ende des Carpopodits, des dritten Gliedes des Endopodits, verbunden ist, so bewirkt der Muskel eine Drehung des Carpopodits um seine Längsachse, und zwar wird derselbe bei der linken Extremität bei caudaler Ansicht entgegengesetzt dem Sinne des Uhrzeigers gedreht.

Musculus meropoditis a. II. Ant.

(*mer.a* Fig. 12, 13.)

Er entspringt mediodorsal an dem schon mehrfach erwähnten Vorsprunge des Basipodits (*B v* Fig. 12, 13) und inseriert ventral in der Mitte des proximalen Abschnittes des Meropodits, des zweiten Gliedes des Endopodits. Er bewegt das Glied in der Transversalebene ventral. Da der Meropodit dorsomedial mit dem Carpopodit verbunden ist, wird dieser bei Kontraktion des Muskels ebenfalls um seine Längsachse gedreht, und zwar in entgegengesetztem Sinne, indem er durch den Musculus reductor ischiopoditis bewegt wird. Dieser ist demnach der Antagonist des Musculus meropoditis.

Musculus meropoditis b. II. Ant.

(*mer.b* Fig. 12, 13.)

Er nimmt dicht neben dem Compressor des Basipodits (*compr.B* Fig. 12), also dorsolateral seinen Ursprung und inseriert sich verjüngend an dem Proximalrande des Meropodits, dicht neben dem Musculus meropoditis a, den er in seiner Wirkung unterstützt.

Musculus carpopoditis (a u. b). II. Ant.

(*carp.*[*a u. b*] Fig. 13.)

Der bei weitem größere, median gelegene Muskel (*carp.a* Fig. 13) entspringt in dem proximalen Teile des Meropodits und heftet sich dorsal in der Mitte des Proximalrandes des Carpopodits, des dritten Endopoditgliedes, an. Der sehr schwache und nur kurze laterale Muskel (*carp.b* Fig. 13) nimmt dorsolateral am Rande des Meropodits seinen Ursprung und inseriert dorsolateral an dem Proximalrande des Carpopodits. Beide Muskeln bewirken eine Hebung des Carpopodits, der in geringem Grade die ventrale elastische Gelenkhaut entgegenwirkt.

Musculus flexor propoditis II. Ant.

(*flex.*$_4$ Fig. 13.)

Ventrolateral im proximalen Teile des Carpopodits entspringend heftet er sich ventrolateral an dem Proximalrande des Propodits, des vierten Endopoditgliedes, mit einer kurzen, flachen Sehne an. Er bewirkt eine Auswärtsbewegung des Propodits.

Musculus extensor propoditis II. Ant.

(*ext.*$_4$ Fig. 13.)

Er wirkt dem Flexor des Propodits entgegen und nimmt dorsomedial in dem proximalen Teile des Carpopodits seinen Ursprung, um

sich dorsomedial an dem Proximalrande des Propodits mit einer kurzen, flachen Sehne anzuheften.

Musculus flexor dactylopoditis II. Ant.

(*flex.*$_5$ Fig. 13.)

Derselbe entspringt dorsolateral in der proximalen Hälfte des Propodits und setzt sich lateral an dem Proximalrande des Dactylopodits, der Geißel der zweiten Antenne, mit einer flachen Sehne an. Er bewirkt eine Auswärts- bzw. Rückwärtsbewegung der Geißel.

Musculus extensor dactylopoditis II. Ant.

(*ext.*$_5$. Fig. 13.)

Er ist der Antagonist des Flexors der Geißel, entspringt medioventral in dem proximalen Teile des Propodits und inseriert medial an dem Proximalrande der Geißel mittels einer kurzen Sehne.

4. Die Mandibel.

Die Mandibel nimmt unter den Extremitäten eine gewisse Ausnahmestellung ein. Eine Rotationsfähigkeit des Protopodits, des verschmolzenen Coxo- und Basipodits, ist nicht vorhanden, vielmehr nur eine Bewegung in einer Ebene um eine durch zwei Gelenkpunkte (×, × × Fig. 14) festgelegte Achse möglich. Da auch die Muskulatur dementsprechend verändert ist, ist es ohne entwicklungsgeschichtliche Untersuchungen unmöglich, die den Pro- bzw. Remotoren und den Levatoren bzw. Depressoren entsprechenden Muskeln festzustellen. Wir wollen daher hier diese Bezeichnungen beiseite lassen und die alten Bezeichnungen Adductor und Abductor beibehalten.

Musculus abductor maior mandibulae.

(Suckow: Öffner der Mandibel.)

(*abd.ma* Fig. 14.)

Er entspringt median am Endoskelet, an dem lateralen Fortsatze des Kopfapodems, und heftet sich lateral an dem Innenrande der Mandibel an, an dem dorsalwärts gerichteten Vorsprunge. Der ziemlich kräftige Muskel bewirkt eine Öffnung der Mandibel. (Bei *Homarus* ist er etwas schwächer entwickelt.)

Musculus abductor minor mandibulae.

(Suckow: Öffner der Mandibel.)

(*abd.mi* Fig. 14.)

Er entspringt lateral an dem dorsalen Kopfschild dicht vor der Nackenfurche und inseriert spitz zulaufend mit kurzer Sehne lateral

an der Außenseite, kurz vor dem hinteren Gelenkpunkte (× × Fig. 14). Auch er bewirkt eine Öffnung der Mandibel. (Bei *Homarus* ist er verhältnismäßig stark ausgebildet.)

Musculus adductor posterior mandibulae.

(Suckow: Der große Temporalmuskel.)

(*add.p* Fig. 14, *add.p.mand.* Fig. 1, 7.)

Dorsal zu beiden Seiten des Magens mit großer Fläche entspringend läuft er in eine lange, kräftige Sehne aus, die unter dem lateralen Vor-

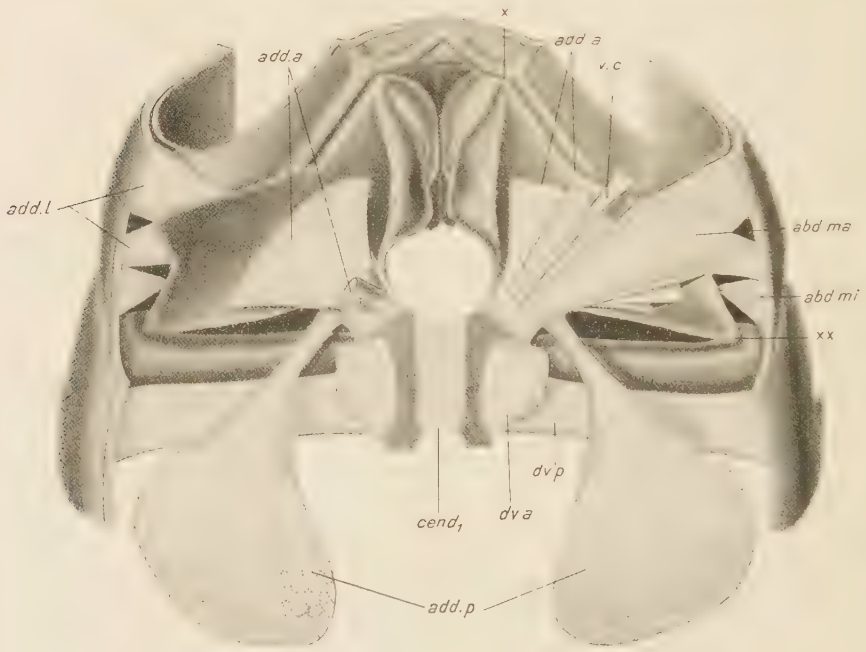

Fig. 14.

Die Mandibel, Dorsalansicht. Auf der linken Seite ist die tiefere Muskellage freigelegt. *abd.ma*, M. abductor maior; *abd.mi*, M. abductor minor; *add.p*, M. adductor posterior; *add.a*, M. adductor anterior; *add.l*, M. adductor lateralis; ×, ××, vorderer und hinterer Gelenkpunkt der Mandibel *vc*, M. ventralis capitis; $cend_1$, M. compressor endophragmalis 1; *dv.a*, M. dorsoventralis anterior; *dvp*, M. dorsoventralis posterior.

sprung des Kopfapodems hindurchläuft und sich medial an dem caudalen Proximalrande der Mandibel anheftet. Er bewirkt eine Schließung der Mandibel und ist der kräftigste Extremitätenmuskel. Seine Sehne zeigt meist eine bläuliche Färbung. [Bei *Homarus* weicht dieser Muskel nicht nur dadurch ab, daß er schwächer entwickelt ist, sondern seine

Sehne spaltet noch sehr früh median einen dünnen Ast ab, der sich zusammen mit den hinteren Magenmuskeln vollkommen median mit nur wenigen, kurzen Fasern anheftet. Über seine Bedeutung bin ich mir nicht recht klar geworden.]

Musculus adductor anterior mandibulae.

(Suckow: Schließer der Mandibel.)

(*add.a* Fig. 14.)

Derselbe entspringt lateral an dem Vorderende des Kopfapodems als zwei übereinanderliegende Blätter mit zwei flachen, kräftigen Sehnen, die ventral dicht unter dem M. abductor maior liegen. Er inseriert im ventralen Innenteile der Mandibel mit zwei schmalen, langen Flächen, wobei das größere ventrale Blatt einen großen Teil des Mandibelinnern ausfüllt. Auch er fungiert als Schließer der Mandibel.

Musculus adductor lateralis mandibulae.

(Suckow: Öffner der Mandibel.)

(*add.l* Fig. 14.)

Lateral an dem Kopfschild vor der Nackenfurche und dem Musculus abductor minor entspringend heftet er sich an der Außenseite des dorsolateralen Mandibelvorsprunges an. Er läßt zwei Teile erkennen, von denen der vordere in der Regel den hintern an Stärke übertrifft. Auch er fungiert als Schließmuskel. [Bei *Homarus* sind diese Muskeln bedeutend stärker entwickelt. Es sind demnach beim Hummer die lateralen Mandibelmuskeln auf Kosten der medialen im Vergleich zu *Astacus* sehr verstärkt.]

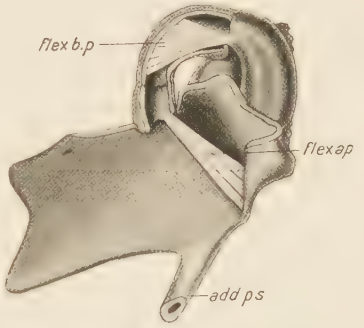

Fig. 15.

Linke Mandibel, dorsal aufpräpariert und vom Körper losgetrennt. *flex b.p*, M. flexor b palpi; *flex ap*, M. flexor a palpi; *add ps*, Sehne des M. adductor posterior.

Musculus flexor a palpi mandibulae.

(*flex.ap* Fig. 15.)

Er entspringt ventromedian im Innern der Mandibel an dem hinteren Ende der Kaufläche und inseriert medioventral an dem Proximalrande des ersten Palpusgliedes. Er bewegt dieses medianwärts und findet seine gegenwirkende Kraft in der Elastizität der lateralen Gelenkhaut des ersten Gliedes.

Musculus flexor b palpi mandibulae.

(*flex.bp* Fig. 15.)

Das letzte Glied des Palpus wird ebenfalls von einem Flexor in Bewegung gesetzt, der lateral in dem proximalen Teile des vorhergehenden Gliedes entspringt und dorsomedian an dem Proximalrand des letzten Gliedes inseriert. Auch ihm wirkt die elastische Gelenkhaut entgegen.

[Suckow nimmt drei freibewegliche Glieder des Palpus an und läßt jedes von ihnen sowohl von einem Ausspanner wie von einem Beuger bewegen.]

5. Die erste Maxille.

Die erste Maxille ist stark abgeplattet und bei der Nahrungsaufnahme behilflich. Bei dieser Funktion treten die beiden Glieder des Protopodits, besonders der Coxopodit (*C* Fig. 16) in Tätigkeit. Infolgedessen sehen wir den Exopodit verschwunden und den Endopodit (*En* Fig. 16) bis auf einen kurzen ungegliederten Anfang reduziert. Dafür weist aber die Muskulatur des Coxopodits eine ungewöhnliche Entwicklung auf. Außer einem Promotor und einem Remotor treten noch weitere Muskeln auf, mit Hilfe deren das Glied rotieren kann. Diese Bewegung wird dadurch ermöglicht, daß bei den Maxillen keine festen Angelgelenke, sondern durch Chitinverdünnung gebildete Gelenkringe auftreten.

Musculus promotor I. *maxillae.*

(*prom*, Fig. 16.)

Er entspringt lateral am Kopfapodem, dicht vor dem M. dorsoventralis posterior (*d v p* Fig. 16), und inseriert dorsolateral im proximalen Abschnitte des Coxopodits (*C* Fig. 16). Diesen bewegt er um eine gegen die Sagittalebene ein wenig nach hinten geneigte Achse nach vorn bzw. dorsal und hat eine cylindrische Gestalt, ohne irgendwelche Sehnenbildung erkennen zu lassen.

Musculus remotor (a u. b) I. maxillae.

(*rem.* [*a* u. *b*] Fig. 16.)

Derselbe besteht aus zwei Ästen, die keinerlei Sehnenbildung aufweisen und ventrolateral im proximalen Abschnitte des Coxopodits, ventral von dem Promotor inserieren. Der dorsal gelegene Ast (*rem a* Fig. 16) entspringt dicht neben und vor dem Promotor und hat eine

dünne, cylindrische Gestalt, während der bedeutend stärkere ventrale Ast (*rem.b* Fig. 16) ebenfalls lateral am Kopfapodem, aber ventral von dem Promotor seinen Ursprung nimmt. Er hat eine abgeplattete Gestalt und läßt häufig noch eine Teilung in zwei dicht aufeinander liegende Blätter erkennen.

Musculus adductor lateralis coxopoditis I. maxillae.

(*add.l.c* Fig. 16.)

Er entspringt lateral kurz hinter der Nackenfurche, dorsal von dem M. dorsoventralis posterior (*d v p* Fig. 16) und ventral von dem Vorderende des M. attractor epimeralis (*attr.ep* Fig. 1, 7) mit einer langen, dünnen Sehne. Verhältnismäßig stark anschwellend heftet er sich ohne Sehne an dem mediodorsalen Vorsprunge des Coxopodits (*c v* Fig. 16) an. Er bewirkt eine Hebung bzw. Annäherung des medialen Teiles des Coxopodits an die Mundöffnung.

Musculus adductor medialis coxopoditis I. maxillae.

(*add.m.c* Fig. 16.)

Derselbe findet seinen Ursprung an dem Kopfapodem dicht neben und vor dem dorsalen Aste des Remotors (*rem.a* Fig. 16) und inseriert an demselben mediodorsalen Coxopoditfortsatze (*c v* Fig. 16). Er ist nur schwach ausgebildet und unterstützt den lateralen Adductor des Coxopodits in seiner Wirkung.

Musculus abductor coxopoditis I. maxillae.

(*abd.c* Fig. 16.)

Dicht hinter der Nackenfurche vor der langen Sehne des lateralen Adductors des Coxopodits entspringend heftet er sich lateral an dem proximalen Ende des Coxopodits an, ohne in seinem Verlauf Sehnenbildung zu zeigen. Er hat eine cylindrische Gestalt und wirkt den Adductoren des Coxopodits entgegen.

Musculus levator I maxillae.

(*lev.* Fig. 16.)

Er entspringt lateral an dem Kopfapodem, ventral unter dem Promotor, dem dorsalen Aste des Remotors und dem medialen Adductor des Coxopodits und dorsal über dem ventralen Aste des Remotors gelegen. Stark abgeplattet ohne Sehnenbildung inseriert er mediodorsal an dem proximalen Rande des Basipodits (*B* Fig. 16), den er etwas zu heben vermag.

Musculus depressor I maxillae.

(*depr.* Fig. 16.)

Derselbe liegt ventral dicht unter dem Levator, läuft mit ihm — ebenfalls stark abgeplattet — parallel und hat dieselbe Ursprungsstelle. Er inseriert medioventral an dem Proximalrande des Basipodits und ist der Antagonist des Levators.

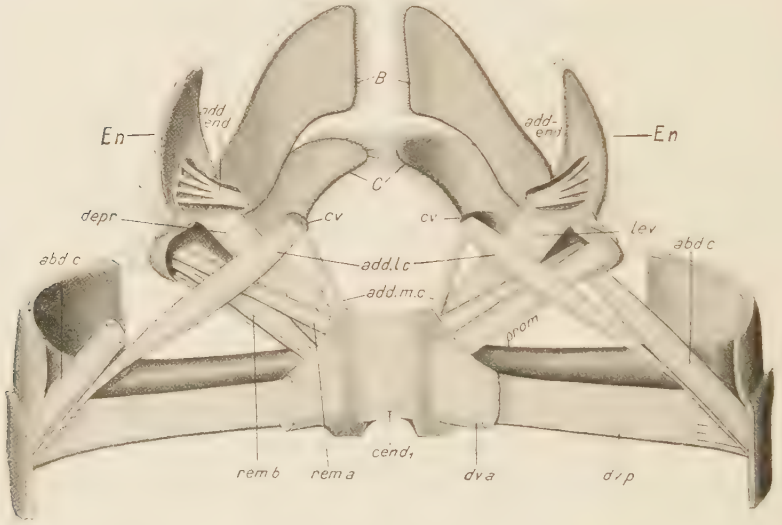

Fig. 16.

Die erste Maxille dorsal gesehen. Auf der linken Seite sind einige oberflächliche Muskeln entfernt, um die tiefere Lage zu zeigen. *prom*, M. promotor; *rem*(*a* u. *b*), M. remotor (a u. b); *add.l.c*, M. adductor lateralis coxopoditis; *add.m.c*, M. adductor medialis coxopoditis; *abd.c*, M. abductor coxopoditis; *lev*, M. levator; *depr*, M. depressor; *add-end*, M. adductor endopoditis; *cv*, mediodorsaler Vorsprung des Coxopodits; $cend_1$, M. compressor endophragmalis 1; *dva*, M. dorsoventralis anterior; *dvp*, M. dorsoventralis posterior; *c*, Coxopodit; *B*, Basipodit; *En*, Endopodit.

Musculus adductor endopoditis.

(*add. end.* Fig. 16.)

Er besteht aus einer einfachen, nur aus wenigen Fasern zusammengesetzten Schicht, die proximal im Basipodit entspringt und im Endopodit (*En* Fig. 16) sich verästelnd inseriert. Er bewirkt eine Annäherung des Endopodits an die Mediane und findet seine gegenwirkende Kraft in der Elastizität der Gelenkhaut.

6. Die zweite Maxille.

Die zweite Maxille hat eine ganz ähnliche Funktion wie die erste Maxille und ist ebenfalls stark abgeplattet. Coxopodit (*C* Fig. 17) wie

Basipodit (*B* Fig. 17) zeigen einen langen Einschnitt, so daß sie zusammen als vier dünne Blätter erscheinen. Der Endopodit (*En* Fig. 17) ist nur schwach ausgebildet. Im Gegensatz zur ersten Maxille tritt hier noch ein langer, breiter, lappenförmiger Anhang, der Scaphognathit hinzu. Die zweite Maxille scheint bei der Nahrungsaufnahme keine sehr große Bedeutung zu haben, da sie nur von sehr schwachen Muskeln bewegt wird. Nichtsdestoweniger wird auch bei ihr eine Rotationsfähigkeit erreicht, indem zu dem Promotor und dem Remotor ein dritter

Fig. 17.

Die zweite Maxille dorsal gesehen. Auf der linken Seite sind die oberflächlichen Muskeln entfernt, um die tiefere Lage zu zeigen. *prom*, M. promotor; *rem*, M. remotor; *add c*, M. adductor coxopoditis; *depr*, M. depressor; *add end*, M. adductor endopoditis; *flex scg*, M. flexor scaphognathitis; *ra*, M. respiratorius primus; *rb*, M. respiratorius secundus; *rc*, M. respiratorius tertius; *rd*, M. respiratorius quartus; *re*, M. respiratorius quintus; *rf*, M. respiratorius sextus; *rg*, M. respiratorius septimus; $cend_1$ M. compressor endophragmalis 1; $cend_2$, M. compressor endophragmalis 2; *C*, Coxopodit; *B*, Basipodit; *En*, Endopodit.

Muskel hinzutritt, der indessen ebenfalls nur sehr schwach ist. Um so mehr fallen eine Reihe kräftig entwickelter Muskeln auf, die allein zur Bewegung des Scaphognathits dienen. Eine Sehnenbildung findet bei keinem Muskel der zweiten Maxille statt.

Musculus promotor II. maxillae.

(*prom.* Fig. 17.)

Abgeplattet entspringt er dorsolateral an dem Vorderrande des Endopleurits des mit den beiden ersten Thoracalsegmenten verschmol-

zenen letzten Kopfsegmentes und inseriert dorsolateral an dem Proximalrande des Coxopodits. Er bewegt diesen um eine Transversalachse dorsalwärts.

Musculus remotor II. maxillae.

(*rem.* Fig. 17.)

Derselbe entspringt ventrolateral an dem Endosternit desselben Segmentes, hat dieselbe Gestalt und Größe wie der Promotor und inseriert ventrolateral an dem Proximalrande des Coxopodits, ventral von dem Promotor, dessen Antagonisten er darstellt.

Musculus adductor coxopoditis II. maxillae.

(*add.c.* Fig. 17.)

Noch schwächer als die beiden vorhergehenden Muskeln entspringt er medioventral an dem Endosternit und inseriert dorsolateral an dem Proximalrande des Coxopodits dicht neben dem Promotor. Er bewirkt eine Annäherung des Coxopodits an die Mediane und kann ihn daher mit Hilfe des Promotors und Remotors rotieren lassen.

Musculus depressor II. maxillae.

(*depr.* Fig. 17.)

Er besteht aus zwei sehr dünnen Ästen, die proximal etwa in der Mitte des Basipodits inserieren, schwach divergierend den Coxopodit proximal etwa in seiner Mitte durchbrechen und ventromedial an dem Endosternit entspringen. Sie bewegen den Basipodit und mit ihm zugleich die ganze Maxille in der Horizontalebene nach innen. Ein Levator fehlt.

Musculus adductor endopoditis II. maxillae.

(*add. end.* Fig. 17.)

Medial im proximalen Abschnitte des Basipodits als eine flache Schicht weniger Fasern entspringend heftet er sich nach kurzem Verlauf etwas verästelt in dem distalen Teile des Endopodits an. Er bewirkt dessen Beugung nach innen. Ihm entgegen wirkt die elastische Gelenkhaut.

Musculus flexor scaphognathitis II. maxillae.

(*flex. scg* Fig. 17.)

Derselbe entspringt lateral im proximalen Teile des Basipodits als dünner, flacher Muskel und zieht nach dem Scaphognathit, wo er sich

anheftet, in drei Äste verzweigt, die noch einmal, meist dreiteilig verästelt sind. Diese Verästelung ist typisch für diesen Muskel und stets vorhanden. Er bewirkt eine Beugung des Scaphognathits.

Musculi respiratorii II. maxillae.

(*r* [*a*, *b*, *c*, *d*, *e*, *f*, *g*] Fig. 17.)

Die Hauptmasse der Muskulatur der zweiten Maxille, die eine Gruppe von sieben Muskeln darstellt, wird zur Atemfunktion herangezogen. In nur geringem Maße Antagonisten des Depressors dienen sie fast ausschließlich zur Bewegung des Scaphognathits, das sie zusammen mit dem Flexor des Scaphognathits in S-förmige, schraubenartige Bewegung versetzen und dadurch das Atemwasser durch die Kiemenhöhle von hinten nach vorn durchstrudeln. Diese Aufgabe erklärt die komplizierte Anordnung dieser kräftig ausgebildeten Muskeln. Der erste dieser Muskeln, Musculus respiratorius primus (*r a* Fig. 17), entspringt dorsolateral an dem Vorderrande des Endopleurits dicht neben dem Promotor, zieht ventral unter diesem hinweg und heftet sich dorsal an dem distalen Ende des durch diese Muskelmassen hervorgerufenen Skeletwulstes an. Der zweite Muskel, Musculus respiratorius secundus (*r b* Fig. 17), ist etwas stärker ausgebildet, entspringt mediodorsal am Kopfapodem, zieht unter dem ersten Muskel (*r a*) ventral in einem Winkel von etwa 80° zu diesem hindurch und heftet sich lateral an dem proximalen Teile des Skeletwulstes an. Der dritte Muskel, Musculus respiratorius tertius (*r c* Fig. 17) entspringt ebenfalls mediodorsal am Kopfapodem, hinter dem zweiten Muskel (*r b*), führt ventral unter ihm hindurch und inseriert ventrolateral etwa in der Mitte des Skeletwulstes. Der vierte Muskel, Musculus respiratorius quartus (*r d* Fig. 17) entspringt mediodorsal am Kopfapodem, ventral von dem zweiten und dritten Muskel gelegen, und heftet sich lateral an dem distalen Teile des Skeletwulstes an. Er ist schwächer als die beiden vorhergehenden Muskeln und etwas abgeplattet. Dasselbe Verhalten zeigt auch der fünfte Muskel, Musculus respiratorius quintus (*r e* Fig. 17), der ebendort ventral von ihm inseriert und ventral unter dem hinteren Aste des Depressors zum Teil durchführend ventromedial an dem Endosternit entspringt. Der sechste Muskel, Musculus respiratorius sextus (*r f* Fig. 17) ist wieder bedeutend stärker und entspringt medioventral an dem Endosternit, von allen Muskeln am weitesten nach vorn gelagert. Ventral unter den ersten fünf Muskeln hindurchziehend inseriert er ventrolateral an dem proximalen Teile des Skeletwulstes, ventral von dem zweiten Muskel (*r b* Fig. 17). Der siebente Muskel, Musculus respi-

ratorius septimus (*r g* Fig. 17) ist wieder viel schwächer und liegt ventral von allen andern Muskeln. Er entspringt ventrolateral an dem Endosternit und heftet sich ventral an dem distalen Ende des Skeletwulstes an, ventral von dem Insertionspunkte des ersten Muskels (*r a* Fig. 17). Diese Muskeln finden kein Analogon in den andern Extremitäten. Immerhin wäre die Frage zu erwägen, ob sie von einem Levator des Basipodits abgeleitet werden dürfen, zumal da sie eine ebensolche Lage einnehmen, wie sie für einen Levator, der hier ja fehlt, zu erwarten wäre, und in geringem Maße Antagonisten des Depressors darstellen.

[Suckow hat nur zwei Muskeln, einen Heber und einen Senker des Scaphognathits angegeben. Er betrachtet diesen als Grundglied der zweiten Maxille, seine respiratorische Funktion war ihm indessen bekannt.]

II. Der Thorax.

Im Thorax haben wir acht Extremitätenpaare, die vielleicht mit Ausnahme des ersten Kieferfußes einen gemeinsamen Bau erkennen lassen. Es treten im Gegensatz zu den Maxillen gut ausgeprägte Angelgelenke auf, die eine Bewegung nur in einer Ebene gestatten. Coxopodit und Basipodit sind niemals verschmolzen und weisen hinsichtlich ihrer Achsen Verhältnisse auf, wie wir sie in dem Schema (Fig. 8) kennen gelernt haben. Der Endopodit erreicht hier seine höchste Entwicklung. Im ersten Kieferfuß nur ein kleiner, ungegliederter Anhang, zeigt er in den folgenden Segmenten eine immer größere Entfaltung, die in den Gehfüßen am stärksten ausgeprägt ist. Ein Exopodit ist nur in den drei Kieferfüßen ausgebildet.

1. Der erste Kieferfuß.

Der erste Kieferfuß gleicht in Funktion und Gestalt den beiden Maxillen. Die Gelenke haben noch nicht die Festigkeit, wie wir sie bei den übrigen Thoracalextremitäten vorfinden, und die Muskulatur ist nur schwach entwickelt. Auffällig ist das gänzliche Fehlen eines Remotors und das Auftreten zweier Promotoren. Dafür tritt zur Bewegung des Epipodits ein Muskel auf, der in den übrigen Thoracalextremitäten vollkommen fehlt. Zu diesen steht der erste Kieferfuß auch dadurch in Gegensatz, daß keiner seiner Muskeln eine Chitinsehne aufweist.

Musculus promotor medialis I. pedis maxillaris.

(*prom m* Fig. 18.)

Derselbe entspringt an der Ventralseite der verschmolzenen Paraphragmen des ersten und zweiten Thoracalsegmentes (*p* Fig. 18) und

inseriert mediorostral an dem Proximalrande des Coxopodits (*C* Fig. 18). Er bewegt diesen um eine zur Sagittalebene senkrecht stehende Achse vorwärts bzw. aufwärts und ist nur sehr schwach ausgebildet.

Musculus promotor lateralis I. pedis maxillaris.

(*prom.l* Fig. 18.)

Lateral von dem M. promotor medialis entspringt auch er an der Ventralseite der Paraphragmen und heftet sich rostrolateral an dem Proximalrande des Coxopodits an. Er unterstützt den M. promotor medialis in seiner Wirkung und ist bedeutend stärker als dieser. Ein Remotor fehlt merkwürdigerweise.

Musculus attractor epipoditis I. pedis maxillaris.

(*attr. ep.* Fig. 18.)

Er entspringt ebenfalls an der Ventralseite der Paraphragmen dicht hinter dem M. promotor lateralis und heftet sich caudal an dem proximalen Teile des Epipodits (*Ep* Fig. 18) an, den er etwas zu heben vermag. Eine entsprechende Bildung dieses Muskels finden wir in keiner der folgenden Extremitäten wieder. Ob man vielleicht daran denken dürfte, ihn von dem hier fehlenden Remotor abzuleiten, wäre immerhin zu erwägen.

Musculus levator I. pedis maxillaris.

(*lev.* Fig. 18.)

Ventral von dem Endosternit entspringend inseriert er den Coxopodit durchdringend lateral an dem proximalen Ende des Basipodits (*B* Fig. 18). Er bewegt diesen um eine auf der Transversalebene senkrecht stehende Achse nach außen.

Musculus depressor I. pedis maxillaris.

(*depr.* Fig. 18.)

Derselbe nimmt median im proximalen Abschnitte des Coxopodits seinen Ursprung und heftet sich median an dem Proximalrande des Basipodits an. Er ist der Antagonist des Levators.

Musculus reductor endopoditis I. pedis maxillaris.

(*red. end.* Fig. 18.)

Lateral am proximalen Ende des Coxopodits entspringend inseriert er sich etwas verjüngend an dem hinteren Proximalrande des Endopodits (*En* Fig. 18), den er nach hinten bewegt. Einen Antagonisten hat er nicht. Der Endopodit wird aber zum Teil mitbewegt durch den Exopodit, der dicht hinter ihm liegt.

Musculus adductor exopoditis I. pedis maxillaris.

(*add. ex.* Fig. 18.)

Er entspringt lateral im proximalen Abschnitte des Basipodits und heftet sich an der Hinterseite im proximalen Abschnitte des Grund-

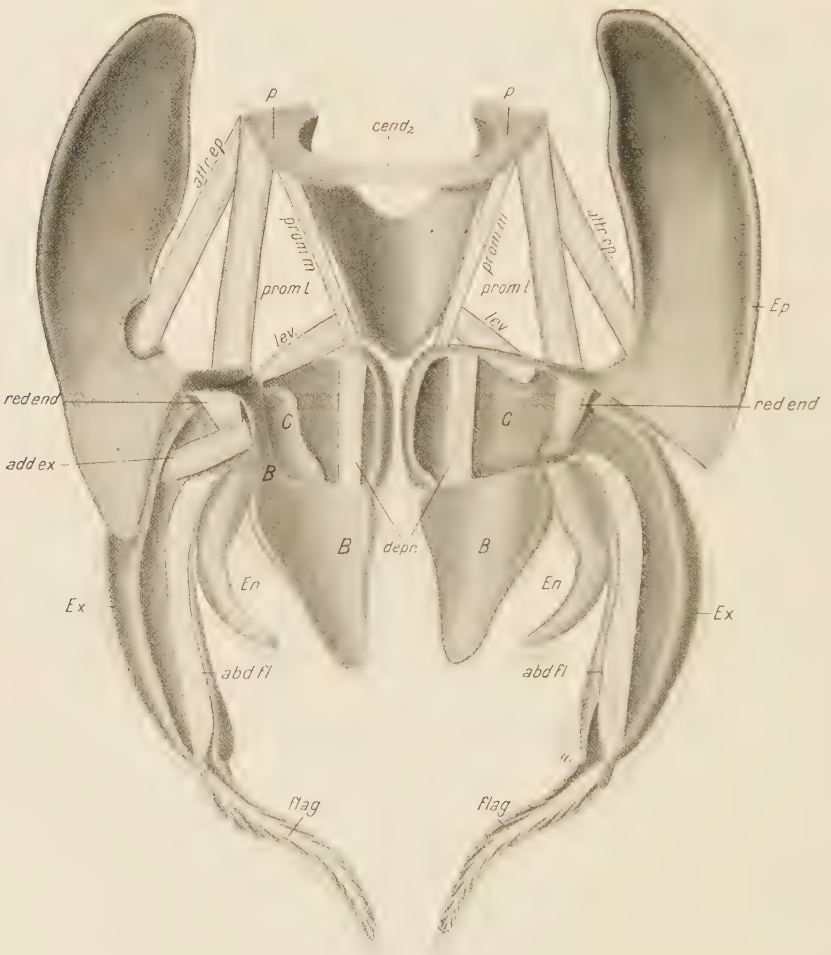

Fig. 18.

Der erste Kieferfuß von vorn gesehen. Die rechte Seite ist etwas weiter aufpräpariert und hier der M. adductor exopoditis entfernt. *prom m*, M. promotor medialis; *prom l*, M. promotor lateralis; *attr.ep*, M. attractor epipoditis; *lev*, M. levator; *depr*, M. depressor; *red end*, M. reductor endopoditis; *add ex*, M. adductor exopoditis; *abd fl.*, M. abductor flagelli exopoditis; *flag*, M. flagellaris exopoditis; *p*, Paraphragmen des ersten und zweiten Thoracalsegmentes; *c end*$_2$, M. compressor endophragmalis 2; *C*, Coxopodit; *B*, Basipodit; *Ep*, Epipodit; *En*, Endopodit; *Ex*, Exopodit.

gliedes des Exopodits (*Ex* Fig. 18) an. Dieses bewegt er nach innen und etwas nach vorn. Ihm entgegen wirkt die laterale elastische Gelenkhaut.

Musculus abductor flagelli exopoditis I. pedis maxillaris
(*abd. fl.* Fig. 18.)

Median im proximalen Abschnitte des Grundgliedes des Exopodits entspringend zieht er durch das ganze Grundglied medial hindurch, um sich schließlich am distalen Ende lateral an einer Platte anzuheften, die gegen das Grundglied beweglich und mit dem ersten Gliede der Geißel durch eine Gelenkhaut verbunden ist. Er bewegt die Geißel nach außen.

Musculus flagellaris exopoditis I. pedis maxillaris.
(*flag.* Fig. 18.)

Derselbe entspringt lateral an dem ersten, die andern an Größe überragenden Gliede der Geißel, durchläuft diese fast bis zu ihrem Ende und gibt an die einzelnen Glieder dünne Fäserchen ab, die sich daselbst anheften. Die Geißel wird durch ihn in mannigfacher Weise gekrümmt.

[Suckow gibt zur Bewegung des Epipodits zwei Muskeln an, die sich beide einander decken und die Platte heben und senken. Wie hier, so läßt er stets jede Bewegung durch mindestens zwei Muskeln stattfinden und gibt daher häufig mehr Muskeln an, als ich finden konnte. So beschreibt er je zwei Muskeln, die der Bewegung des Grundgliedes des Exopodits wie dessen Geißel dienen, und bezeichnet sie als Ausspanner und Beuger. Auch die beiden Promotoren waren ihm bekannt. Er gibt ihnen indessen eine falsche Deutung, indem er sie den Coxopodit nach innen und außen bewegen läßt. Auch den Levator läßt er lateral an dem Coxopodit angreifen. Die als Beweger des Basipodits angegebenen lateralen Muskeln finden wohl in dem Reductor des Endopodits ihre Erklärung.]

2. Der zweite Kieferfuß.

Der zweite Kieferfuß läßt wie alle folgenden Thoracalextremitäten gut ausgeprägte Angelgelenke erkennen. Eine Ausnahme hiervon machen nur die Glieder des Exopodits. Wie bei allen folgenden Thoracalextremitäten weisen die Muskeln an ihrer Ursprungsstelle keinerlei Sehnenbildung auf, sondern heften sich hier mit breiter Fläche dem Skelet an. Ebenso inserieren sämtliche Muskeln an dem Proximalrande

des zu bewegenden Gliedes mittels stark abgeplatteter Chitinsehnen. Auch hiervon machen nur die Glieder des Exopodits eine Ausnahme. Die am Basipodit angreifenden Muskeln zeigen das Bestreben nach

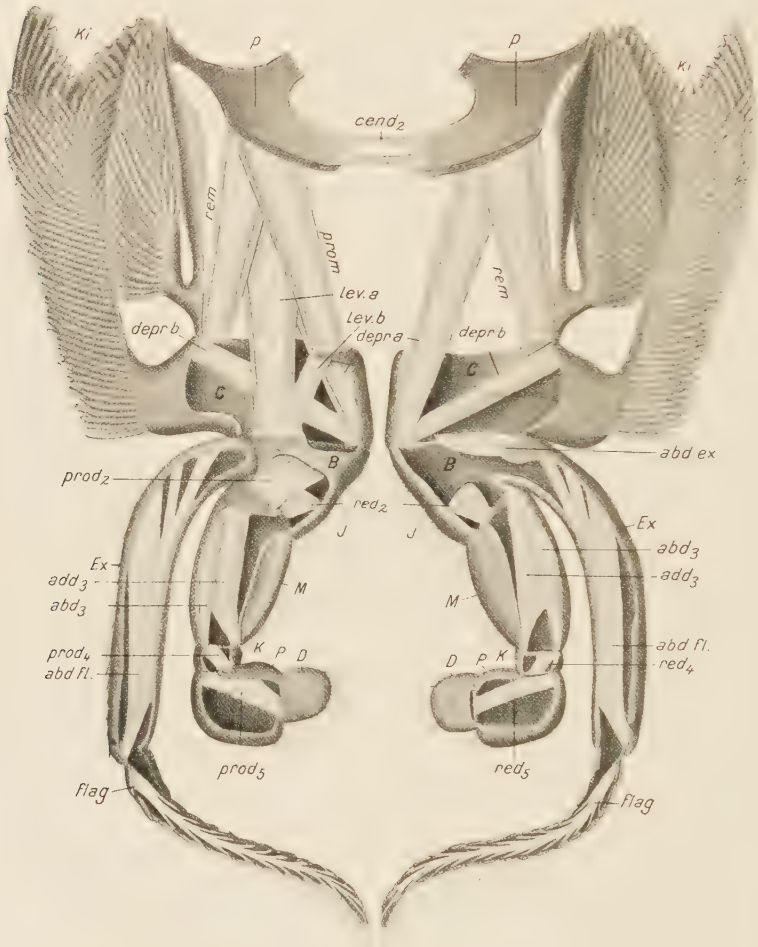

Fig. 19.

Der zweite Kieferfuß von vorn gesehen. Auf der rechten Seite ist die obere Muskellage entfernt. *prom*, M. promotor; *rem*, M. remotor; *lev.a*, Hauptast des M. levator; *lev.b*, Nebenast des M. levator; *depr.a*, Hauptast des M. depressor; *depr.b*, Nebenast des M. depressor; *abd ex*, M. abductor exopoditis; *abd fl*, M. abductor flagelli exopoditis; *flag*, M. flagellaris exopoditis; $prod_2$, M. productor meropoditis; red_2, M. reductor meropoditis; abd_3, M. abductor carpopoditis; add_3, M. adductor carpopoditis; $prod_4$, M. productor propoditis; red_4, M. reductor propoditis; $prod_5$, M. productor dactylopoditis; red_5, M. reductor dactylopoditis; $cend_2$, M. compressor endophragmalis 2; *p*, Paraphragmen; *C*, Coxopodit; *B*, Basipodit; *Ex*, Exopodit; *I*, Ischiopodit; *M*, Meropodit; K, Carpopodit; *P*, Protopodit; *D*, Dactylopodit; *Ki*, Kiemen.

Teilung, ein Verhalten, das uns in den folgenden Extremitäten noch stärker vor Augen treten wird. Der Endopodit besteht aus fünf Gliedern, von denen das erste mit dem Basipodit vollkommen verschmolzen ist und keine Muskulatur aufweist. Der Exopodit ist ganz ähnlich wie bei dem ersten Kieferfuß ausgebildet, ein Muskel zur Bewegung des Epipodits bzw. der Kiemen tritt von jetzt an nicht mehr auf.

Musculus promotor II. pedis maxillaris.

(*prom.* Fig. 19.)

Er entspringt an der Ventralseite der Paraphragmen des ersten und zweiten Thoracalsegmentes (*p* Fig. 19), heftet sich etwas verjüngt mit kurzer, flacher Sehne mediorostral an dem Coxopodit (*C* Fig. 19) an und bewegt diesen nach vorn um eine zur Sagittalebene nach vorn etwas geneigte Achse.

Musculus remotor II. pedis maxillaris.

(*rem.* Fig. 19.)

Derselbe entspringt ebenfalls an der Ventralseite der Paraphragmen dicht hinter dem Promotor und inseriert laterocaudal mit kurzer, flacher Sehne an dem Coxopodit. Er hat etwa dieselbe Gestalt und Größe wie der Promotor, dessen Antagonist er ist.

Musculus levator (a u. b) II. pedis maxillaris.

(*lev.* [*a*, *b*] Fig. 19.)

Der Levator besteht hier wie in den folgenden Extremitäten aus einem Hauptaste (*lev.a* Fig. 19), der im Körper am Endoskelet entspringt, und einem oder zwei kleineren Ästen (*lev.b* Fig. 19), die im Coxopodit entspringen. Der Hauptast (*lev.a* Fig. 19) nimmt seinen Ursprung an der Ventralseite der Paraphragmen dicht hinter dem Remotor und dem medianen Teile des Endosternits des zweiten Thoracalsegmentes. Er heftet sich rostrolateral an dem Basipodit (*B* Fig. 19) an und bewegt diesen nach außen um eine gegen die Transversalebene nach innen ein wenig geneigte Achse. Der hier in Einzahl vorhandene kleinere Ast (*lev.b* Fig. 19) entspringt rostromedial an dem Proximalrande des Coxopodits und vereinigt sich mit dem Hauptaste an dessen Insertionsstelle, indem er ihn in seiner Wirkung unterstützt.

Musculus depressor (a u. b) II. pedis maxillaris.

(*depr.* [*a*, *b*] Fig. 19.)

Für den Depressor gilt dasselbe, was von dem Levator gesagt ist. Auch er hat einen im Körper entspringenden Hauptast (*depr.a* Fig. 19)

und einen kleineren im Coxopodit entspringenden Seitenast (*depr.b* Fig. 19). Der Hauptast (*depr.a* Fig. 19) entspringt zum Teil an der Ventralseite der Paraphragmen dicht hinter dem Hauptaste des Levators, zum Teil an dem lateralen Teile des Endosternits des zweiten Thoracalsegmentes und inseriert mediocaudal mit einer kurzen, flachen Sehne am Basipodit. Der kleinere Ast (*depr.b* Fig. 19), der sich hier mit ihm vereinigt, nimmt lateral an dem Proximalrande des Coxopodits seinen Ursprung und steht zu dem kleineren Aste des Levators in einem Winkel von etwa 90°.

Der Exopodit.

(*Ex.* Fig. 19.)

Die Muskulatur des Exopodits ist entsprechend ausgebildet wie im ersten Kieferfuß. Der Musculus flagellaris exopoditis (*flag.* Fig. 19) zeigt dieselbe Gestalt und Funktion wie dort, während der Musculus abductor flagelli exopoditis (*abd.fl.* Fig. 19) nur dadurch abweicht, daß er lateral im proximalen Abschnitte des Grundgliedes entspringt. Ganz anders stellt sich der Muskel dar, der das Grundglied gegen den Basipodit bewegt.

Musculus abductor exopoditis II. pedis maxillaris.

(*abd.ex* Fig. 19.)

Proximal in der Mitte der Hinterseite des Basipodits entspringend heftet er sich lateral an dem Proximalrande des Grundgliedes ohne Sehne an. Er bewegt dieses nach außen und etwas nach vorn.

Der Endopodit.

Musculus productor meropoditis II. pedis maxillaris.

(*prod.*$_2$ Fig. 19.)

Derselbe entspringt proximal an der Hinterseite des verschmolzenen Ischiopodits (*J* Fig. 19) und Basipodits, hat eine abgeplattete Gestalt und inseriert rostrolateral mit kurzer flacher Sehne an dem Meropodit (*M* Fig. 19), den er nach vorn bewegt.

Musculus reductor meropoditis II. pedis maxillaris.

(*red.*$_2$ Fig. 19.)

Bedeutend schwächer als der Productor des Meropodits, dem er entgegenwirkt, entspringt er medial an der Vorderseite des Ischiopodits, hat ebenfalls eine flache Gestalt und heftet sich mit ganz kurzer Sehne caudal an dem medialen Abschnitte des Meropodits an.

Musculus abductor carpopoditis II. pedis maxillaris.

(*abd.*$_3$ Fig. 19.)

Rostrolateral an dem proximalen Abschnitte des Meropodits seinen Ursprung nehmend inseriert er mit dünner, schmaler Sehne lateral an dem Carpopodit (*K* Fig. 19). Er bewegt diesen nach außen um eine auf der Transversalebene senkrecht stehende Achse und hat eine schmale, abgeplattete Gestalt.

Musculus adductor carpopoditis II. pedis maxillaris.

(*add.*$_3$ Fig. 19.)

Er entspringt caudolateral im proximalen Abschnitte des Meropodits hinter seinem Antagonisten, dem Abductor des Carpopodits, den er an Größe übertrifft. Er ist abgeplattet und heftet sich mit flacher, dünner Sehne medial am Carpopodit an.

Musculus productor propoditis II. pedis maxillaris.

(*prod.*$_4$ Fig. 19.)

Derselbe ist sehr schwach und kurz, entspringt rostrolateral am Proximalrande des Carpopodits und hat eine abgeplattete Gestalt. Er inseriert mit stark reduzierter Sehne rostromedial an dem Propodit (*P* Fig. 19), den er vorwärts bewegt.

Musculus reductor propoditis II. pedis maxillaris.

(*red.*$_4$ Fig. 19.)

Als Antagonist des Productors des Propodits hat er dieselbe Gestalt und Größe wie dieser und unterscheidet sich nur dadurch von ihm, daß er caudolateral entspringt und caudomedial inseriert.

Musculus productor dactylopoditis II. pedis maxillaris.

(*prod.*$_5$ Fig. 19.)

Er entspringt rostrolateral im proximalen Ende des Propodits und heftet sich an dem vorderen distalen Abschnitte des Dactylopodits (*D* Fig. 19) an, den er nach vorn bewegt. Er ist stark abgeplattet und weist nur eine sehr kurze Sehne auf.

Musculus reductor dactylopoditis II. pedis maxillaris.

(*red.*$_5$ Fig. 19.)

Derselbe ist ebenfalls stark abgeplattet und schwächer als der Productor des Dactylopodits, dem er entgegenwirkt. Er entspringt

caudolateral nahe bei dem proximalen Rande des Propodits und inseriert an der Hinterseite des Dactylopodits etwa in der Mitte mit sehr kleiner Sehne.

3. Der dritte Kieferfuß.

Für ihn gilt dasselbe, das wir schon bei dem zweiten Kieferfuß gesagt haben. Seiner stärkeren Ausbildung entspricht das Auftreten großer, abgeplatteter Chitinsehnen, die besonders bei den Muskeln des Coxopodits und Basipodits in die Augen springen. Der Exopodit tritt gegenüber dem kräftig entwickelten Endopodit stark zurück.

Musculus promotor III. pedis maxillaris.

(*prom.* Fig. 20.)

Ganz entsprechend wie bei dem zweiten Kieferfuße entspringt er an der Ventralseite der Paraphragmen (*p* Fig. 20) sowie an dem dorsalen Abschnitte des rostralen und caudalen Endosternits des dritten Thoracalsegmentes. Er inseriert rostromedial an einer schmalen Sehne des Coxopodits (*C* Fig. 20) und bewegt ihn nach vorn.

Musculus remotor III. pedis maxillaris.

(*rem.* Fig. 20.)

Bedeutend kräftiger entwickelt als der Promotor, dem er entgegenwirkt, entspringt er lateral an der Epimeralplatte (*E* Fig. 20) und zum Teil an der Dorsalseite des Endopleurits. Er heftet sich caudolateral an einer langen Sehne (*rem. s* Fig. 20) des Coxopodits an.

Musculus levator (a, b, c) III. pedis maxillaris.

(*lev.* [*a, b, c*] Fig. 20.)

Die Verzweigung des Levators ist noch etwas weiter entwickelt, außer dem Hauptaste treten noch zwei Nebenäste auf. Der Hauptast (*lev.a* Fig. 20) entspringt an dem ventralen Teile des Endosternits dicht hinter dem Promotor und inseriert mittels einer schmalen Sehne rostrolateral am Basipodit (*B* Fig. 20). Ebendort heftet sich der sehr kleine mediane Ast (*lev.b* Fig. 20) an, der rostromedial an dem Proximalrande des Coxopodits bei der Insertionsstelle des Promotors entspringt. Der laterale Ast (*lev.c* Fig. 20), der im zweiten Kieferfuß fehlte, ist ziemlich stark entwickelt. Er entspringt in zwei Teilen caudolateral im proximalen Teile des Coxopodits und heftet sich rostrolateral mit einer kurzen, flachen Sehne am Basipodit, lateral von dem Hauptaste, an. Diese Levatoren bewegen den Basipodit um eine gegen die Transversalebene etwas nach innen geneigte Achse nach außen.

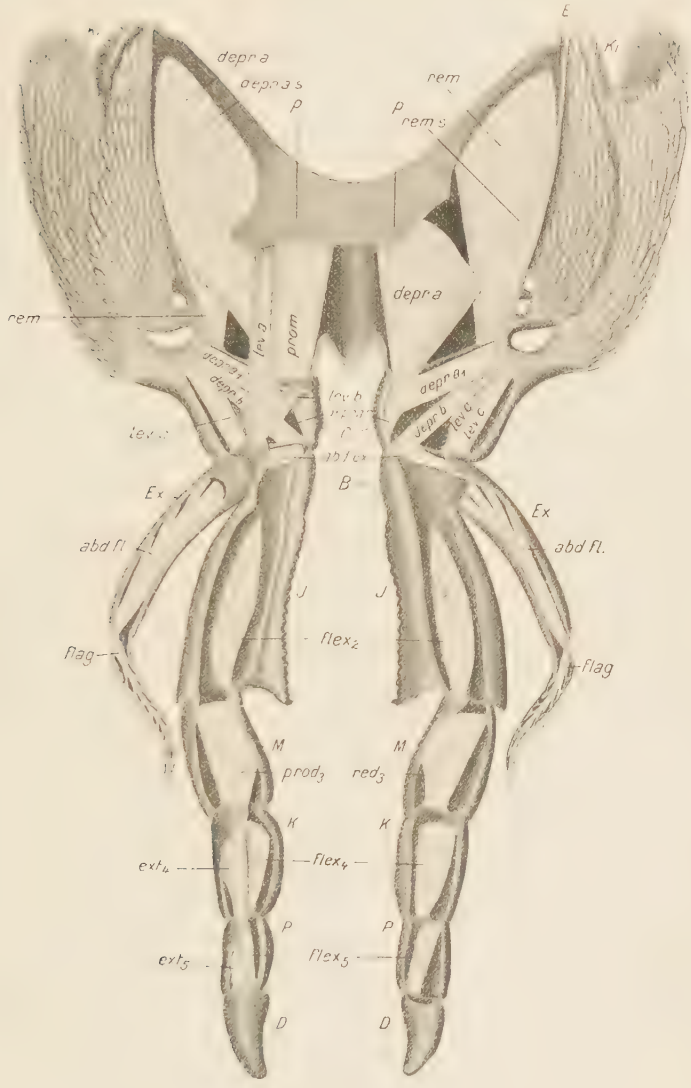

Fig. 20.

Der dritte Kieferfuß von vorn gesehen. Auf der rechten Seite ist die höhere Muskellage und zum Teil der Depressor entfernt, um die tiefere Lage zu zeigen. *prom*, M. promotor; *rem*, M. remotor; *rem s*, Sehne des M. remotor; *lev.a*, Hauptast des Levators; *lev.b*, medianer Nebenast des Levators; *lev.c*, lateraler Nebenast des Levators; *depr.a*, Hauptast des Depressors; *depr.a*$_1$, im Coxopodit entspringender Teil des Hauptastes; *depr as*, Sehne des Hauptastes des Depressors; *depr b*, Nebenast des Depressors; *abd ex*, M. abductor exopoditis; *abd fl*, M. abductor flagelli exopoditis; *flag*, M. flagellaris exopoditis; *flex*$_2$, M. flexor meropoditis; *prod*$_3$(*red*$_3$), M. productor (reductor) carpopoditis; *ext*$_4$ (*flex*$_4$), M. extensor (flexor) propoditis; *ext*$_5$ (*flex*$_5$), M. extensor (flexor) dactylopoditis; *p*, Paraphragmen; *E*, Epimeralplatte; *C*, Coxopodit; *B*, Basipodit; *J*, Ischiopodit; *M*, Meropodit; *K*, Carpopodit; *P*, Propodit; *D*, Dactylopodit; *Ex*, Exopodit; *Ki*, Kiemen.

Musculus depressor (a, b) III. pedis maxillaris.

(*depr.* [*a, b*] Fig. 20.)

Der Depressor, der dem Levator entgegenwirkt, ist bedeutend kräftiger als dieser, zeigt jedoch wie im zweiten Kieferfuße nur zwei Äste. Der Hauptast (*depr.a* Fig. 20) entspringt lateral an der Epimeralplatte und an der Dorsalseite des Endopleurits dicht vor dem Remotor, ein Teil seiner Fasern nimmt indessen seinen Ursprung lateral an der Ventralseite der Paraphragmen, wieder ein andrer Teil (*depr.a*$_1$ Fig. 20) entspringt rostrolateral im proximalen Abschnitte des Coxopodits. Einige kurze Fasern entspringen schließlich noch median im Coxopodit und heften sich zusammen mit allen andern Teilen dieses Hauptastes vermittels einer sehr langen kräftigen Sehne (*depr.a s* Fig. 20) mediocaudal an dem Basipodit an. Der schwache Seitenast (*depr.b* Fig. 20) entspringt lateral im proximalen Abschnitte des Coxopodits zwischen dem lateralen Seitenast des Levators (*lev.c* Fig. 20) und einem Teile des Hauptastes des Depressors (*depr.a*$_1$ Fig. 20) und inseriert mittels einer kurzen, flachen Sehne mediocaudal am Basipodit, lateral neben dem Hauptaste.

Die Ausbildung der Muskulatur des Coxopodits und des Basipodits läßt ohne weiteres Schlüsse zu auf die Funktion des dritten Kieferfußes. Am stärksten ausgebildet ist der Depressor. Er bewirkt eine Annäherung der scharfen, kauladenähnlichen Innenränder des mit dem Basipodit verschmolzenen Ischiopodits (*J* Fig. 20). Zwischen diesen Rändern wird die Nahrung festgehalten, der Mandibel zugeführt und auch hier festgepackt. Jetzt tritt der zweitstärkste Muskel, der Remotor, in Tätigkeit. Er bewirkt eine Entfernung des Ischiopodits von der Mandibel und damit eine Zerreißung der Nahrung. Beobachtungen eines Krebses bei der Nahrungsaufnahme werden unsre Schlüsse auf eine Reißfunktion des dritten Kieferfußes bestätigen.

Der Exopodit.

(*Ex* Fig. 20.)

Er ist wie im zweiten Kieferfuße ausgebildet. Weder der Musculus abductor flagelli exopoditis (*abd.fl.* Fig. 20) noch der Musculus flagellaris exopoditis (*flag.* Fig. 20) zeigen eine Abweichung. Der Musculus abductor exopoditis (*abd ex* Fig. 20) weicht allein dadurch ab, daß er etwas verlängert rostromedial am Proximalrande des Basipodits entspringt, im übrigen aber dieselbe Lage und Funktion hat wie der entsprechende Muskel des zweiten Kieferfußes.

Der Endopodit.

Musculus flexor meropoditis III. pedis maxillaris.

(*flex.*$_2$ Fig. 20.)

Derselbe entspringt caudal an der proximalen Hälfte des Ischiopodits (*J* Fig. 20) und greift mit langer, schmaler Sehne rostromedial an dem Meropodit (*M* Fig. 20) an. Er bewegt diesen nach innen und nach vorn bzw. oben, während ihm die geringe Elastizität der lateralen Gelenkhaut entgegenwirkt.

Musculus productor carpopoditis III. pedis maxillaris.

(*prod.*$_3$ Fig. 20.)

Rostral in dem proximalen Abschnitte des Meropodits entspringend inseriert er mit kurzer Sehne an der Vorderseite des Carpopodits (*K* Fig. 20), den er um eine auf der Sagittalebene senkrecht stehende Achse nach vorn bewegt.

Musculus reductor carpopoditis III. pedis maxillaris.

(*red.*$_3$ Fig. 20.)

Er hat genau dieselbe Größe und Gestalt wie sein Antagonist, der Productor des Carpopodits, entspringt caudal in dem proximalen Abschnitte des Meropodits und heftet sich mit kurzer Sehne an der Rückseite des Carpopodits an.

Musculus extensor propoditis III. pedis maxillaris.

(*ext.*$_4$ Fig. 20.)

Derselbe nimmt rostrolateral im proximalen Teile des Carpopodits seinen Ursprung und heftet sich mit kurzer Sehne an der Rostralseite des Propodits (*P* Fig. 20) an, den er streckt und dabei von hinten medial nach vorn lateral bewegt.

Musculus flexor propoditis III. pedis maxillaris.

(*flex.*$_4$ Fig. 20.)

Als Beuger des Propodits nimmt er eine entgegengesetzte Lage ein wie dessen Strecker, den er etwas an Größe übertrifft. Er entspringt proximal an der Caudalseite des Carpopodits und greift mit kurzer Sehne an der Caudalseite des Propodits an.

Musculus extensor dactylopoditis III. pedis maxillaris.

(*ext*$_5$ Fig. 20.)

Die der Bewegung des Dactylopodits (*D* Fig. 20) dienenden Muskeln sind nur sehr klein. Der Strecker entspringt rostrolateral im Proximal-

abschnitte des Propodits und inseriert mit kleiner Sehne an der Rostralseite des Dactylopodits, den er streckt und nach vorn bewegt.

Musculus flexor dactylopoditis III. pedis maxillaris.
(*flex.*$_5$ Fig. 20.)

Etwas kräftiger als der Strecker entspringt er caudolateral im Proximalabschnitte des Propodits und heftet sich mit kurzer Sehne an der Caudalseite des Dactylopodits an. Er beugt diesen gegen den Propodit und bewegt ihn nach innen.

[Auch die Muskeln der beiden letzten Kieferfüße waren Suckow zum größten Teile bekannt. Sowohl Promotor und Remotor werden als Beuger und Ausspanner im wesentlichen richtig angegeben. Auffällig ist, daß er die am Basipodit angreifenden Muskeln sämtlich im Coxopodit und nicht im Körper entspringen läßt. Die beiden Äste des Depressors bezeichnet er als Beuger und Ausspanner des zweiten Gliedes, während er von den beiden Ästen des Levators das Grundglied des Exopodits bewegen läßt. Der wirkliche Beweger des Grundgliedes wird nicht angegeben. Zur Bewegung des Flagellums des Exopodits gibt er wie im ersten Kieferfuß zwei Muskeln an, ebenso läßt er den Meropodit des dritten Kieferfußes von zwei Muskeln bewegen.]

4. Die Schreitfüße.

Diese verhalten sich hinsichtlich der Muskulatur des Coxopodits und des Basipodits ganz entsprechend wie der zweite und dritte Kieferfuß. Im Gegensatz zu diesen fehlt ihnen der Exopodit, während der Endopodit desto stärker entwickelt ist. Entsprechend seiner Funktion ist seine Bewegungsfähigkeit in ganz vorzüglicher Weise ausgebildet. Indem dasselbe Prinzip angewandt ist wie bei dem Coxopodit und dem Basipodit, nämlich die Bewegungsachse eines Gliedes senkrecht zu der des vorhergehenden zu stellen, ergänzen sich stets zwei aufeinanderfolgende Gelenke zu einem Kugelgelenk. Dadurch wird eine Mannigfaltigkeit der Bewegungen erlaubt, die besonders bei den vier letzten Thoracalextremitäten erstaunlich ist. Den ersten Schreitfuß, den Scherenfuß, wollen wir zunächst noch außer Acht lassen, da er einige Abweichungen aufweist, die weiter unten noch besprochen werden. Wie bei dem zweiten und dritten Kieferfuße entspringen die Muskeln stets ohne Sehnenbildung, während sie sich andrerseits stets vermittels blattförmiger Sehne an dem Proximalrande des zu bewegenden Gliedes anheften. Als Beispiel für diese Verhältnisse wollen wir zunächst den zweiten Schreitfuß, die fünfte Thoracalextremität betrachten (Fig. 21).

Musculus promotor.

(Suckow: Strecker der Hüfte; Lemoine: fléchisseur; List: Beuger des ersten Gliedes.)

(*prom.* Fig. 1, 7, 21.)

Derselbe ist einfach gestaltet wie im dritten Kieferfuße. Er entspringt an den Paraphragmen (*p* Fig. 21), an dem dorsalen Abschnitte

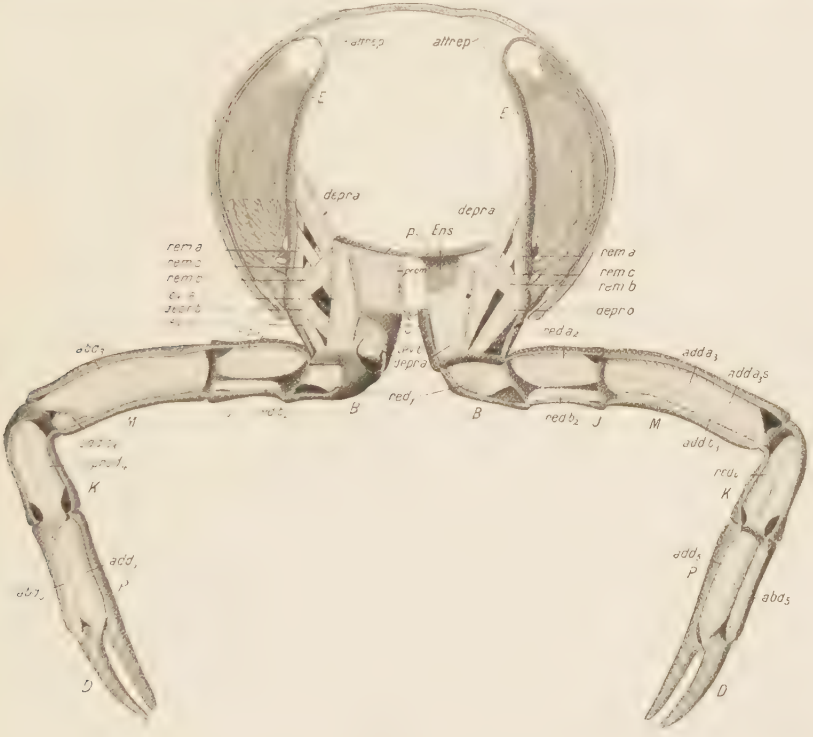

Fig. 21.

Fünftes Thoracalsomit mit Extremität von vorn gesehen. Auf der rechten Seite ist die oberflächliche Muskellage entfernt. *prom*, M. promotor; *rem a*, lateraler Hauptast des M. remotor; *rem b*, vorderer Ast des M. remotor; *rem c*, mittlerer Ast des M. remotor; *lev a*, Hauptast des M. levator; *lev b*, medialer Nebenast des M. levator; *lev c*, lateraler Nebenast des M. levator; *depr a*, Hauptast des M. depressor; *depr b*, Nebenast des M. depressor; red_1, M. reductor ischiopoditis; $red\,a_2$, M. reductor meropoditis dorsaler Teil; $red\,b_2$, M. reductor meropoditis ventraler Teil; abd_3, M. abductor carpopoditis; $add\,a_3$, M. adductor carpopoditis, dorsaler Teil; $add\,a_{3s}$, Sehne des dorsalen Adductors des Carpopodits; $add\,b_3$, M. adductor carpopoditis, ventraler Teil; $prod_4$, M. productor propoditis; red_4, M. reductor propoditis; add_5, M. adductor dactylopoditis; abd_5, M. abductor dactylopoditis; *attr ep.*, M. attractor epimeralis; *E*, Epimeralplatte; *p*, Paraphragmen; *C*, Copoxodit; *B*, Basipodit; *J*, Ischiopodit; *M*, Meropodit; *K*, Carpopodit; *P*, Propodit; *D*, Dactylopodit; *Ens*, Endosternit.

des rostralen und des caudalen Endosternits (*Ens* Fig. 21) des fünften Thoracalsegmentes, sowie lateral mit wenigen Fasern am Grunde der

Epimeralplatte (*prom.* Fig. 1, 2, 7). Mittels einer flachen Sehne (*prom. s* Fig. 1, 7) greift er rostromedial am Coxopodit (*C* Fig. 21) an.

Musculus remotor (a, b, c).

(Suckow: Beuger der Hüfte; Lemoine: extenseur; List: Strecker des ersten Gliedes.)

(*rem.* [*a, b, c*] Fig. 21.)

Er läßt drei Äste erkennen. Der vordere Ast (*rem.b* Fig. 21) entspringt an der Ventralseite der Paraphragmen und heftet sich caudolateral an dem Coxopodit mittels kurzer Sehne an. Der mittlere Ast (*rem.c* Fig. 21) entspringt an dem Endopleurit, etwas lateral und hinter dem vorderen Aste, mit dem er sich am Insertionspunkte vereint. Der größere Hauptast nimmt lateral an der Epimeralplatte (*E* Fig. 21) seinen Ursprung und heftet sich mittels einer langen Sehne caudolateral mit den andern Ästen an.

Musculus levator (a, b, c).

(Lemoine: fléchisseur; List: Beuger des II. Gliedes.)

(*lev.* [*a, b, c*] Fig. 21.)

Der Levator entspricht in seiner Ausbildung genau demjenigen des dritten Kieferfußes. Der Hauptast (*lev.a* Fig. 21) entspringt lateral an den Paraphragmen und dem mittleren Abschnitte des caudalen Endosternits (*Ens* Fig. 21) dicht hinter dem Promotor und heftet sich mit mäßig langer Sehne rostrolateral an dem Basipodit (*B* Fig. 21) an. Der mediane Ast (*lev.b*) ist sehr schwach und entspringt rostromedial an dem Proximalrande des Coxopodits, um sich bald mit dem Hauptaste an der Insertionsstelle zu vereinigen. Der laterale Ast (*lev.c* Fig. 21) entspringt caudolateral am Proximalrande des Coxopodits, ist hier nicht geteilt und greift neben dem Hauptaste mittels einer ganz kurzen Sehne rostrolateral am Basipodit an. Er dient zur Hebung des Beines.

Musculus depressor (a, b).

(Lemoine: extenseur; List: Strecker des II. Gliedes.)

(*depr.* [*a, b*] Fig. 21.)

Der Hauptast des Depressors (*depr.* Fig. 2, 7, *depr.a* Fig. 21) läßt zwei Teile erkennen. Der vordere, mediane Teil entspringt an dem ventralen Teile des Endosternits (*Ens* Fig. 21) und lateral an der Ventralseite der Paraphragmen. Der laterale, hintere Teil des Hauptastes (*depr.a* Fig. 21) entspringt lateral an der Epimeralplatte, zieht zwischen dem vorderen (*rem.b* Fig. 21) und dem mittleren Aste des Remotors (*rem.c* Fig. 21) hindurch, um zusammen mit dem vorderen, medialen

Teile mittels einer langen Sehne caudomedial am Basipodit anzugreifen. Der kleinere Nebenast (*depr.b* Fig. 21) entspringt caudolateral am Proximalrande des Coxopodits vor dem lateralen Nebenaste des Levators (*lev.c* Fig. 21) und heftet sich caudal neben dem Hauptaste mittels ganz kurzer Sehne am Basipodit an. Der Depressor ist der stärkste Muskel des Coxopodits und des Basipodits, drückt den Endopodit nach unten und bewirkt dadurch eine Hebung des auf dem Endopodit lastenden Körpers.

Wie im zweiten und dritten Kieferfuße läßt Suckow sowohl den Levator wie den Depressor im Coxopodit entspringen, gibt beide als ungeteilte Muskeln an und bezeichnet sie als Strecker und Beuger des Oberarmes (des ersten Scherenfußes).

Musculus reductor ischiopoditis.

[List: Strecker des III. Gliedes.]

(*red.*$_1$ Fig. 21.)

Derselbe entspringt in der proximalen Hälfte des Basipodits zu beiden Seiten und inseriert dorsocaudal an dem Ischiopodit (*J* Fig. 21) mittels einer in der Transversalebene abgeflachten Sehne. Er bewegt das Glied um eine in der Transversalebene liegende Achse nach hinten.

Musculus reductor (a, b) meropoditis.

[List: Strecker des IV. Gliedes.]

(*red.* [*a*, *b*]$_2$ Fig. 21.)

Dieser Muskel läßt einen größeren dorsalen und einen kleinen ventralen Teil erkennen. Der dorsale Teil (*red.a*$_2$ Fig. 21) entspringt dorsal zu beiden Seiten des Ischiopodits und nimmt distal etwa $^2/_3$ des ganzen Gliedes ein. Vermittels einer in der Transversalebene abgeplatteten Sehne heftet er sich an der Rückseite des Meropodits (*M* Fig. 21) dorsal an. Der bedeutend schwächere ventrale Teil entspringt ventral im proximalen Abschnitte des Ischiopodits und inseriert mittels einer kurzen, schmalen Sehne ventral an der Rückseite des Meropodits. Beide Muskeln bewegen das Glied nach hinten um eine in der Transversalebene liegende Achse.

Die Muskeln dieser beiden ersten Glieder des Endopodits, des Ischio- und des Meropodits, fallen dadurch auf, daß sie beide Glieder in derselben Ebene bewegen. Das Prinzip, wonach die Achsen zweier aufeinander folgenden Glieder aufeinander senkrecht stehen, wird also hier durchbrochen. Diese Muskeln sind aber auch noch dadurch ausgezeichnet, daß ihnen weder ein besonderer Muskel noch eine elastische Gelenkhaut entgegenwirkt. Im allgemeinen liegt das Coxopodit nicht

in der Transversalebene, wie es in Fig. 21 dargestellt ist, sondern wird meistens nach vorn geschoben. Dadurch kommt die Vorderseite der ersten beiden Endopoditglieder etwas nach oben zu stehen. Ihre Gelenke werden infolgedessen durch das Gewicht des auf ihnen lastenden Körpers eingeknickt, eine Bewegung, die der durch die Reductoren der beiden ersten Endopoditglieder bedingten Wirkung entgegengesetzt ist.

[Sowohl Suckow wie Lemoine erwähnen zwei zur Bewegung des Meropodits dienende Muskeln, die sich einander entgegenwirken. Lemoine bezeichnet sie als extenseur und fléchisseur, Suckow als Beuger und Strecker des Oberarmes. Zwei sich entgegenwirkende Muskeln sind aber mit Bestimmtheit nicht vorhanden, vielmehr wirken beide als Remotoren bzw. Strecker.]

Musculus abductor carpopoditis.

[Suckow: Strecker der Handwurzel; List: Strecker des V. Gliedes.]

(*abd.*$_3$ Fig. 21.)

Er entspringt mit sehr großer Fläche an der Vorderseite des Meropodits und läßt distal nur einen kleinen Raum frei. Mittels einer in der Horizontalebene ausgebreiteten, das ganze Meropodit durchziehenden Sehne heftet er sich dorsal am Carpopodit (*K* Fig. 21) an. Er bewirkt eine Hebung bzw. Streckung des Carpopodits.

Musculus adductor (a, b) carpopoditis.

[*add.a* = Beuger nach List und Suckow.]

(*add.* [*a*, *b*]$_3$ Fig. 21.)

Der Adductor des Carpopodits läßt einen schwachen, langen, ventralen Ast und einen starken dorsalen Ast erkennen, der dem Abductor des Carpopodits entgegenwirkt und ihm an Größe gleichkommt. Der dorsale Teil (*add.a*$_3$ Fig. 21) entspringt an der Hinterseite des Meropodits und läßt auch hier nur distal und ventral einen kleinen Raum frei. Mit langer, in der Horizontalebene ausgebreiteter Sehne (*add.a*$_3$.*s* Fig. 21) inseriert er ventrocaudal an dem Carpopodit. Der ventrale Muskel nimmt an der ganzen Ventralseite des Meropodits seinen Ursprung und heftet sich mit sehr dünner, langer Sehne ventral neben dem dorsalen Muskel an.

Musculus productor propoditis.

[List: Beuger des VI. Gliedes; Suckow: Beweger der Hand.]

(*prod.*$_4$ Fig. 21.)

Derselbe nimmt bei seinem Ursprunge die ganze Vorderseite des Carpopodits mit Ausnahme eines kleinen distalen Platzes ein und greift

mit ebenfalls in der Längsrichtung des Tieres abgeplatteter Sehne rostral in der Mitte des Propodits (*P* Fig. 21) an, den er nach vorn bewegt.

Musculus reductor propoditis.

[List: Strecker des VI. Gliedes; Suckow: Beweger der Hand.]

(*red.*$_4$ Fig. 21.)

Er wirkt dem Productor des Propodits entgegen und hat eine diesem genau entsprechende Lage und Gestalt. Er entspringt mit großer Fläche an der Caudalseite des Carpopodits und heftet sich mittels einer in der Längsrichtung abgeplatteten Sehne caudal an dem Propodit an.

Musculus abductor dactylopoditis.

[List: Strecker des VII. Gliedes; Suckow: Beweger des Daumens.]

(*abd.*$_5$ Fig. 21.)

Er entspringt an der Rostral- wie Caudalseite des Propodits in der ganzen Länge des der Medianen abgewandten Skeletteiles. Mit dünner, in der Transversalebene ausgebreiteter Sehne inseriert er lateral an dem Dactylopodit, den er nach außen bewegt. Ist durch einen distalen Fortsatz des Propodits eine Schere gebildet (Fig. 21), so dient er als Öffner der Schere.

Musculus adductor dactylopoditis.

[List: Beuger des VII. Gliedes; Suckow: Beweger des Daumens.]

(*add.*$_5$ Fig. 21.)

Bedeutend kräftiger entwickelt als der Abductor des Dactylopodits, dem er entgegenwirkt, entspringt auch er zu beiden Seiten des Propodits. Er nimmt den ganzen übrigen Raum ein, den dieser im Propodit freigelassen hat, mit Ausnahme des distalen Endes und, falls eine Scherenbildung stattgefunden hat, des Scherenfortsatzes des Propodits. In letzterem Falle stellt er den Schließmuskel dar.

Wie im zweiten Gehfuß, sind auch in den anderen Schreitbeinen dieselben Muskeln in ganz entsprechender Form und Lage ausgebildet. In den beiden letzten Thoracalextremitäten sind keine Scheren mehr entwickelt. In der Muskulatur drückt sich dieser Mangel nur in der etwas schwächeren Ausbildung des vorher als Scherenschließmuskel fungierenden Adductors des Dactylopodits aus. Bei dem ersten Scherenfuß ist der Ischiopodit mit dem Basipodit verschmolzen. Infolgedessen fehlt der beide verbindende Reductor des Ischiopodits. Die Muskeln des ersten Schreitfußes, die in der Hauptsache nur durch ihre Größe

von denen des zweiten abweichen, haben eine geringe Funktionsänderung erfahren. Dadurch, daß hier nicht mehr die Achsen zweier aufeinander folgenden Glieder aufeinander senkrecht stehen, werden auch die einzelnen Glieder in etwas veränderter Richtung bewegt. Der Productor des Propodits (*prod.*$_4$ Fig. 21) wäre hier (*prod.*$_4^{\times}$ Fig. 22) viel besser als Abductor zu bezeichnen. Im letzten Gliede ist schließlich die Drehung so weit fortgeschritten, daß die beiden Muskeln des Dactylopodits ihre Lage vertauscht zu haben scheinen. Der Schließmuskel liegt hier lateral (*add.*$_5^{\times}$ Fig. 22), während er im zweiten Schreitfuße (*add.*$_5$ Fig. 21) eine mediale Lage einnimmt. Nichtsdestoweniger sind es genau die entsprechenden Muskeln. (Bei *Homarus* sind in der großen Schere ebenfalls nur zwei Muskeln vorhanden, die genau entsprechende Lage und Gestalt haben.)

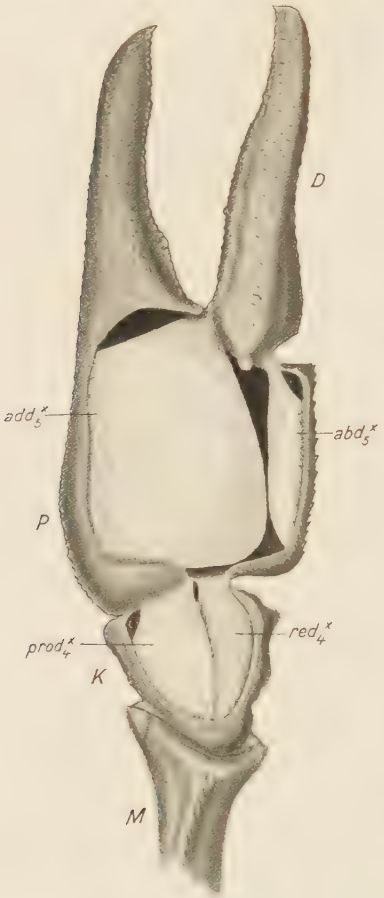

Fig. 22.

Linke große Schere, geöffnet, dorsal gesehen. *prod*$_4$×, M. productor propoditis; *red*$_4$×, M. reductor propoditis; *abd*$_5$×, M. abductor dactylopoditis; *add*$_5$×, M. adductor dactylopoditis; *M*, Meropodit; *K*, Carpopodit; *P*, Propodit; *D*, Dactylopodit.

III. Das Abdomen.

1. Erstes bis fünftes Pleopodenpaar.

Die ersten fünf Abdominalextremitäten weisen einen sehr übereinstimmenden Bau auf, den wir zunächst an der dritten Abdominalextremität (Fig. 23) kennen lernen wollen.

Musculus remotor III. pedis spurii.

(*rem.* Fig. 23.)

Er entspringt lateral am Tergum des dritten Abdominalsomits mit breiter Fläche und inseriert sich etwas verjüngend an dem caudalen Proximalrande des Coxopodits (*C* Fig. 23). Da dieser einen rostral offenen Halbring darstellt, ist der Remotor der einzige Muskel, der

ihn mit dem Körper verbindet und um eine Transversalachse nach hinten bewegt.

Musculus rotator dorsalis basipoditis III. pedis spurii.

(*rot.d* Fig. 23.)

Derselbe nimmt ebenfalls lateral am Tergum vor dem Remotor mit breiter Fläche seinen Ursprung und heftet sich rostral an dem Proximalrande des Basipodits (*B* Fig. 23) an. Er erreicht dieselbe Größe wie der Remotor und bewegt den Basipodit nach vorn außen.

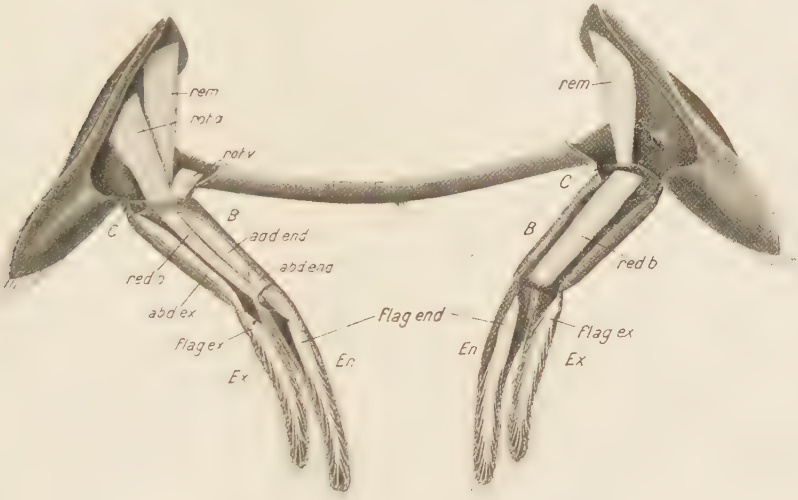

Fig. 23.

Dritte Abdominalextremität von vorn gesehen. Auf der rechten Seite ist die obere Muskellage entfernt. *rem*, M. remotor; *rot d*, M. rotator dorsalis; *rot v*, M. rotator ventralis; *red b*, M. reductor basipoditis; *add end*, M. adductor endopoditis; *abd end*, M. abductor endopoditis; *abd ex*, M. abductor exopoditis; *flag end*, M. flagellaris endopoditis; *flag ex*, M. flagellaris exopoditis; *C*, Coxopodit; *B*, Basipodit; *En*, Endopodit; *Ex*, Exopodit.

Musculus rotator ventralis basipoditis III. pedis spurii.

(*rot.v* Fig. 23.)

Mediocaudal am Sternum ohne Sehnenbildung entspringend heftet er sich rostromedial ebenfalls ohne Sehne neben dem dorsalen Rotator an. Er ist bedeutend schwächer als dieser und bewegt den Basipodit nach vorn innen.

Bei gleichzeitiger Kontraktion der beiden Rotatoren wird eine Bewegung des Basipodits ausgelöst, die der durch den Remotor bedingten Bewegung des Coxopodits und damit auch des Basipodits entgegengesetzt verläuft. Dieser kann sich demnach sowohl in

der Sagittalebene wie in der Transversalebene bewegen und daher rotieren.

Musculus reductor basipoditis III. pedis spurii.

(*red.b* Fig. 23.)

Er entspringt caudal am Coxopodit nahe bei der Insertionsstelle des Remotors, durchzieht den ganzen Basipodit und heftet sich an dessen distalem Ende an der Caudalseite an. Eine Sehnenbildung findet nicht statt. Er bewegt den Basipodit nach hinten, ist der stärkste in ihm verlaufende Muskel und bildet neben dem Remotor den Antagonisten der beiden Rotatoren des Basipodits.

Musculus adductor endopoditis III. pedis spurii.

(*add.end.* Fig. 23.)

Rostromedial am Proximalende des Basipodits entspringend heftet er sich ohne jegliche Sehnenbildung rostromedial im proximalen Abschnitte des Endopodits (*En* Fig. 23) an. Er bewegt das Grundglied des Endopodits nach innen.

Musculus abductor endopoditis III. pedis spurii.

(*abd.end.* Fig. 23.)

Derselbe wirkt dem Adductor des Endopodits entgegen, ist aber bedeutend schwächer als er. Nur wenige Fasern stark entspringt er medial im distalen Drittel des Basipodits und steht mit einer dünnen Sehne lateral mit dem Grundgliede des Endopodits in Verbindung.

Endopodit und Exopodit (*Ex* Fig. 23) sind dicht aneinandergelagert, so daß durch eine Bewegung des einen auch die des andern ausgelöst wird. Wir wollen daher zunächst die Muskulatur des Exopodits betrachten.

Musculus abductor exopoditis III. pedis spurii.

(*abd.end.* Fig. 23.)

Derselbe nimmt lateral im proximalen Ende des Basipodits seinen Ursprung, zeigt keinerlei Sehnenbildung und heftet sich lateral in dem kurzen Grundgliede des Exopodits an. Er bewegt das Exopodit und mit ihm das Endopodit nach außen und stellt daher den Antagonisten des Adductors des Endopodits dar, den er indessen nicht an Größe erreicht.

Musculus flagellaris endopoditis III. pedis spurii.

(*flag.end.* Fig. 23.)

Medial im proximalen Abschnitte des Grundgliedes des Endopodits entspringend, dicht neben der Insertionsstelle des Adductors des Endo-

podits, durchzieht er diesen fast bis zu dessen Ende und gibt dabei viele Fasern ab, die sich an den einzelnen Ringen der Endopoditgeißel anheften. Er erlaubt eine Krümmung der Geißel in verschiedener Richtung.

Musculus flagellaris exopoditis III. pedis spurii.

(*flag.ex.* Fig. 23.)

Genau so gestaltet wie der Flagellarmuskel des Endopodits entspringt er lateral in dem kurzen Grundgliede des Exopodits und heftet sich mittels dünner Fasern an den Gliedern der Geißel an. Er ist morphologisch nicht gleichwertig mit dem Flagellarmuskel des Exopodits, den wir bei den Kieferfüßen vorfinden, vielmehr schließt er auch noch den die Geißel als solche gegen das Grundglied bewegenden Muskel, den M. flagelli exopoditis der Kieferfüße in sich ein.

[Suckow gibt zur Bewegung des Grundgliedes der Abdominalanhänge zwei Muskeln, einen Beuger und einen Ausspanner an und sagt, »alle andern Glieder verhalten sich wie diejenigen der Palpen« (des zweiten und dritten Kieferfußes). Er nimmt demnach für jedes Glied einen Beuger und einen Strecker an.]

Das dritte bis fünfte Pleopodenpaar ist hinsichtlich seiner Muskulatur vollkommen gleichgebaut, ebenso die zweite Abdominalextremität des Weibchens, wie schon äußerlich aus der gleichen Gestalt hervorgeht. Auch das zweite männliche Pleopodenpaar, der Hilfspenis, schließt sich eng an den Bau der folgenden Extremitäten an. Bei ihm ist das Grundglied des Endopodits stark vergrößert, ohne indessen eine Änderung in der Anordnung der Muskulatur hervorzurufen. Nur der Unterschied fällt in die Augen, daß die von dem Körper nach dem Hilfspenis ziehenden Muskeln, besonders der M. rotator ventralis bedeutend verstärkt sind. Anders scheint es sich auf den ersten Blick mit der ersten männlichen Extremität zu verhalten. Haben wir doch in ihr nur ein einziges, starres Glied vor uns. Dementsprechend sind auch nur die drei das Glied gegen den Körper bewegenden Muskeln, bedeutend verstärkt, ausgeprägt. Der Remotor (*rem.* Fig. 24) hat noch einen kleineren medianen Ast abgespalten, der an der Caudalseite entspringt und sich mit dem cylinderförmigen Hauptaste an dem caudalen Proximalrande des Protopodits, der Insertionsstelle, vereinigt. Der dorsale Rotator und der ventrale Rotator (*rot.d*, *rot.v* Fig. 24) zeigen hinsichtlich ihrer Lage nichts Besonderes, nur kann man bemerken, daß der ventrale Rotator (*rot.v* Fig. 24) noch mehr verstärkt ist als der dorsale. Der erste abdominale Anhang des Weibchens hat eine sehr

reduzierte Muskulatur. Sowohl der Remotor wie der dorsale Rotator läßt sich indessen bei gut ausgebildeter Extremität stets auffinden, während der Nachweis des ventralen Rotators auf große Schwierigkeiten stößt. In dem geißelförmigen Anhange selbst ist keine Muskulatur ausgebildet.

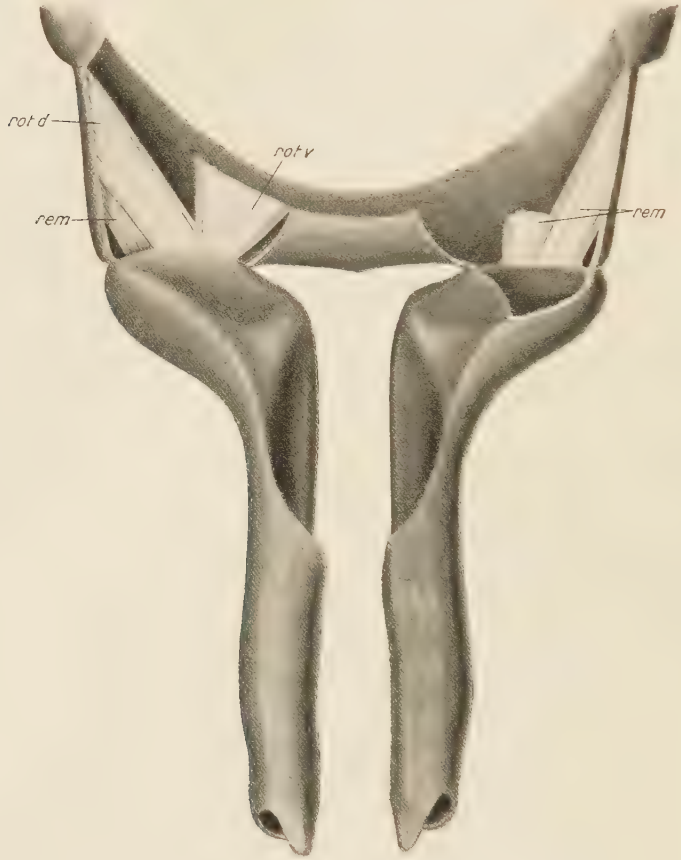

Fig. 24.

Erste männliche Abdominalextremität. *rem*, M. remotor; *rot d*, M. rotator dorsalis auf der rechten Seite entfernt; *rot v*, M. rotator ventralis, auf der rechten Seite entfernt.

2. Die Uropoden.

Schon äußerlich fallen zwar die Uropoden dadurch auf, daß der Exopodit den Endopodit an Größe überragt, scheinen jedoch im übrigen ganz normal als Spaltfuß entwickelt zu sein. Betrachten wir uns aber die Muskulatur, so finden wir eine derart komplizierte Anordnung, daß wir sie nicht auf unser Schema zurückführen können. Der Proto-

podit, entstanden aus der Verschmelzung von Coxopodit und Basipodit, sitzt am Körper nicht in einem festen Angelgelenk, sondern ist mit ihm wie bei den übrigen Abdominalextremitäten durch einen dünnen Chitinring verbunden, der ihm rotierende Bewegungen erlaubt. Dasselbe gilt für die Gelenke des Endo- und Exopodits. Zunächst scheinen die drei Hauptmuskeln, die den Protopodit mit dem Körper verbinden, ebenso wie bei den anderen Abdominalextremitäten wieder aufzutreten.

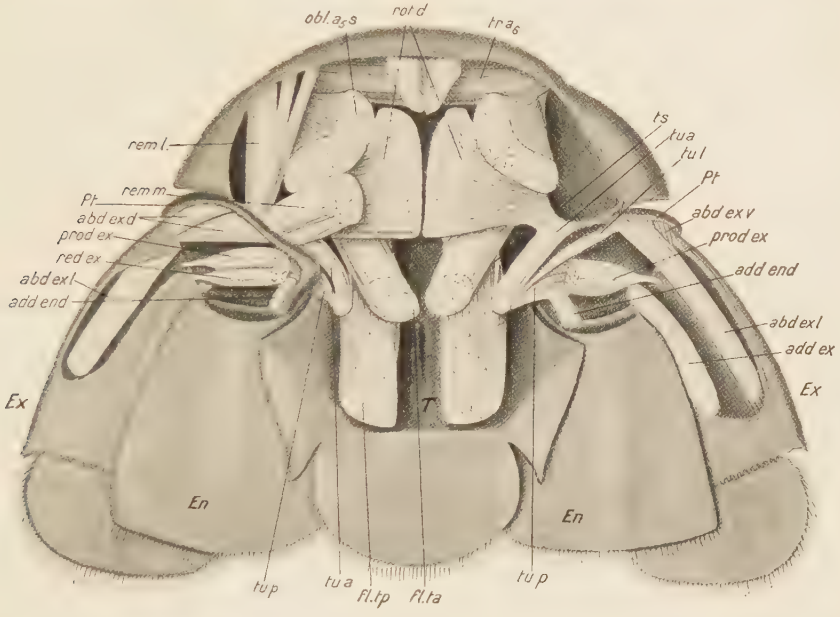

Fig. 25.

Die Uropoden, dorsal gesehen. Auf der rechten Seite ist die obere Muskellage entfernt. *rem l*, M. remotor lateralis; *rem m*, M. remotor medialis; *rot d*, M. rotator dorsalis protopoditis; *tu a*, M. telso-uropedalis anterior; *tu l*, M. telso-uropedalis lateralis; *tu p*, M. telso-uropedalis posterior; *ts*, medialer Ast der Sehne des letzten Schrägmuskels; *abd ex d*, M. abductor exopoditis dorsalis; *abd ex v*, M. abductor exopoditis ventralis; *abd ex l*, M. abductor exopoditis lateralis; *prod ex*, M. productor exopoditis; *red ex*, M. reductor exopoditis; *add ex*, M. adductor exopoditis; *add end*, M. adductor endopoditis; *obl.a5s*, Insertionsfläche des M. obliquus anterior 5; *tra6*, M. transversus abdominis 6; *flta*, M. flexor telsonos anterior; *fltp*, M. flexor telsonos posterior; *Pt*, Protopodit; *Ex*, Exopodit; *En*, Endopodit; *T*, Telson.

Musculus remotor lateralis protopoditis uropodos.

(*rem.l* Fig. 25, 26.)

Er entspringt dorsolateral in der Nähe des Vorderrandes des sechsten Abdominalsegmentes, läßt häufig eine geringe Aufteilung erkennen und inseriert dorsolateral an dem Proximalrande des Protopodits (*Pt* Fig. 25, 26) mittels einer kurzen, flachen Sehne. Wenn man die Drehung der Uro-

poden in die Horizontalebene in Betracht zieht, so entspricht er seiner Lage nach dem Remotor der übrigen Abdominalextremitäten und hat auch dieselbe Funktion.

Musculus remotor medialis protopoditis uropodos.

(*rem.m* Fig. 25, 26.)

Dorsomedial in der Nähe des Caudalrandes des sechsten Abdominalsomits ohne Sehne entspringend heftet er sich dorsal, medial von dem lateralen Remotor und zum Teil an derselben Sehne an dem Proximalrande des Protopodits an. Er bewegt ihn nach außen und etwas dorsal bzw. nach hinten und hat demnach die Funktion eines Abductors. Da er indessen an derselben Sehne, wie der laterale Remotor, inseriert, wird man ihn nichtsdestoweniger als einen Ast des Remotors auffassen und bezeichnen dürfen. Er ist kräftiger als der laterale Remotor entwickelt und läßt zwei dicht aufeinanderliegende Blätter erkennen, von denen das dorsale das schwächere ist.

Bevor wir in der Beschreibung der Uropodenmuskulatur weitergehen, wollen wir uns noch einmal kurz den Bau der hinteren, ventralen Stammesmuskulatur vergegenwärtigen. Der letzte M. obliquus anterior (*obl.a*$_7$ Fig. 26) läuft in eine dünne Sehne aus (*obl.a*$_7$ *s* Fig. 26), die in den Protopodit der Uropoden eindringend medioventral sich anheftet (*obl.a*$_7$ *i* Fig. 26). Von dieser Sehne entspringen dann die beiden Aftermuskeln (*can*, *dan* Fig. 26) und die beiden Beuger des Telsons (*fl ta*, *fl tp* Fig. 25,26). Mit der Sehne des letzten Schrägmuskels steht auch die Uropodenmuskulatur in innigem Zusammenhang.

Musculus rotator dorsalis protopoditis uropodos.

(*rot.d* Fig. 25, 26.)

Derselbe entspringt mediodorsal im caudalen Abschnitte des sechsten Abdominalsomits mit langer, schmaler Fläche. Er hat eine blattförmig abgeplattete Gestalt und heftet sich stark verjüngt zum Teil mittels einer kurzen, flachen Sehne ventromedial am Proximalrande des Protopodits an, während der mediale Teil seiner Fasern eine innige Verbindung mit der Sehne des letzten Schrägmuskels (*obl.a*$_7$ *s* Fig. 26) eingeht. Er bewirkt eine Bewegung der Uropoden ventral bzw. nach vorn und nach innen.

Musculus rotator ventralis protopoditis uropodos.

(*rot.v* Fig. 26.)

Ventromedial an der Gelenkhaut in der Nähe des Sternums des fünften Abdominalsegmentes ohne Sehne entspringend nimmt er eine

stark abgeplattete Gestalt an und läuft in eine dünne, breite Sehne aus, die mit der des letzten Schrägmuskels kurz vor ihrem Eintritt in den Protopodit verschmilzt. Diesen bewegt er ventral bzw. nach vorn und nach innen. Auffällig an ihm ist die Tatsache, daß er nicht im Sternum des sechsten Segmentes, sondern an der Gelenkhaut entspringt, nahe bei der Ursprungsstelle des letzten ventralen Superficialmuskels, einer Stelle demnach, die wir zum fünften Segment zu rechnen geneigt waren.

Konnten wir diese Muskeln immerhin noch mit denen der übrigen Abdominalextremitäten vergleichen, so werden uns jetzt eine Reihe von Muskeln entgegentreten, die in ihrer Ausbildung vollkommen allein stehen.

Musculus telso-uropedalis anterior.

(*tu a* Fig. 25.)

Er entspringt dorsolateral in der Nähe des Vorderrandes des Telsons (*T* Fig. 25,26) ohne Sehne, besitzt eine cylindrische Gestalt und inseriert ventromedial am Proximalrande des Protopodits an der Insertionsstelle des dorsalen Rotators. Er stellt demnach eine Verbindung des Telsons mit dem Protopodit her, das er nach außen ventral bewegt.

Musculus telso-uropedalis lateralis.

(*tu l* Fig. 25.)

Derselbe entspringt ebenfalls dorsolateral im Telson an der Ursprungsstelle des M. telso-uropedalis anterior mit sehr dünner Sehne und besteht nur aus wenigen Fasern. Er zieht in den Protopodit herein und heftet sich hier dorsolateral an der Rostralseite ohne Sehnenbildung an.

Musculus telso-uropedalis posterior.

(*tu p* Fig. 25, 26.)

Er ist der kräftigste Muskel, der dorsolateral im Telson mit den beiden ebenbeschriebenen entspringt. Mit einer kurzen, kräftigen Sehne hier ansitzend zieht auch er in das Innere des Protopodits herein, wo er dorsomedial mit breiter Fläche sich anheftet. Er bewegt das distale Ende des Protopodits gegen das Telson ventral bzw. nach vorn. Die Uropoden bilden infolgedessen zusammen mit dem Telson eine ventral konkave Fläche, die bei der Ruderbewegung von großem Nutzen ist.

Die drei das Telson mit den Uropoden verbindenden Muskeln sind an ihrer Ursprungsstelle fest miteinander verschmolzen, und diese Stelle

steht mit der Sehne des letzten Schrägmuskels durch ein dünnes sehniges Band (*ts* Fig. 25) in Verbindung.

[Alle diese am Protopodit angreifenden Muskeln treten in genau derselben Lage und Stärke bei *Homarus vulg.* auf, in einer solchen Übereinstimmung, daß sich ein weiteres Eingehen hierauf erübrigt. Erwähnt sei nur noch, daß auch das sehnige Band (*ts* Fig. 25), das die

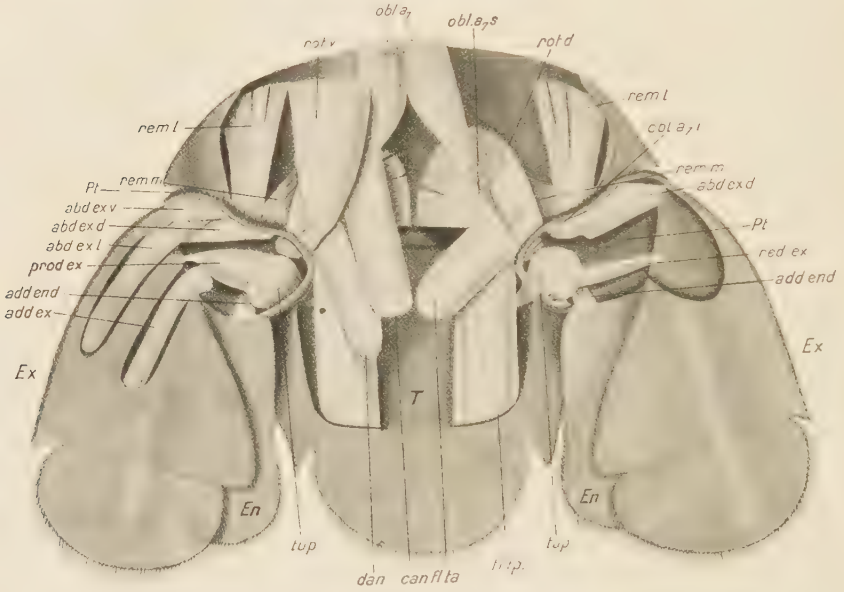

Fig. 26.

Die Uropoden, ventral gesehen. Auf der rechten Seite ist die obere Muskellage entfernt. *reml*, M. remotor lateralis; *rem m*, M. remotor medialis; *rot d*, M. rotator dorsalis protopoditis; *rot v*, M. rotator ventralis protopoditis; *tu p.*, M. telso-uropedalis posterior; *abd ex d*, M. abductor exopoditis dorsalis; *abd ex v*, M. abductor exopoditis ventralis; *abd ex l*, M. abductor exopoditis lateralis; *add ex*, M. adductor exopoditis; *prod ex*, M. productor exopoditis; *red ex*, M. reductor exopoditis; *add end*, M. adductor endopoditis; *obl.a7*, M. obliquus anterior 7; *obl.a7s*, Sehne des M. obliquus anterior 7; *obl.a7i*, Insertionsstelle des M. obliquus anterior 7; *fl.ta*, M. flexor telsonos anterior; *fl.tp*, M. flexor telsonos posterior; *can*, M. compressor ani; *dan*, M. dilatator ani; *T*, Telson; *Pt*, Protopodit; *En*, Endopodit; *Ex*, Exopodit.

Ursprungsstelle der im Telson entspringenden Muskeln mit der Sehne des letzten Schrägmuskels verbindet, in gleicher Weise vorhanden ist.

Die Anordnung dieser Muskeln gibt uns Gelegenheit, eine Betrachtung über die Natur des Telsons hier anzuschließen. Zwei Ansichten stehen sich gegenüber; die eine wird von Huxley vertreten, der das Telson nicht als ein siebentes Abdominalsegment, vielmehr als einen un-

paaren Anhang des sechsten Segmentes betrachtet. Er setzt sich damit in Gegensatz zu der von Milne Edwards aufgestellten Hypothese, daß das Telson ein zwar rückgebildetes, aber echtes Abdominalsegment sei. Auf Grund der starken Ausbildung des Telsons fand diese Ansicht eine fast allgemeine Anerkennung.

Wie wir schon in unsern einleitenden Betrachtungen gesehen haben, ist die Extremitätenmuskulatur segmental angeordnet, das heißt, sie beschränkt sich stets auf ein einziges Segment. Wenn wir daher jetzt sehen, daß die Muskulatur der Uropoden nicht nur in dem sog. sechsten Abdominalsomite, sondern auch im Telson seinen Ursprung nimmt, so müssen wir zweifellos zu der Ansicht Huxleys kommen, daß das Telson nicht als selbständiges siebentes Segment, sondern nur als ein beweglicher Teil des sechsten Segmentes zu werten ist. Hingewiesen sei auch noch darauf, daß die Ausbildung der Stammesmuskulatur uns diesen Gedanken ebenfalls nahe gebracht hat.]

Musculus abductor exopoditis dorsalis uropodos.

(*abd.ex.d* Fig. 25, 26.)

Derselbe besteht aus einem kurzen, dünnen Teile, der dorsolateral an der Rostralseite des Protopodits entspringt, und einem größeren, ventral von ihm gelegenen Aste, der rostrodorsal im proximalen Teile des Protopodits seinen Ursprung nimmt. Beide Blätter weisen keinerlei Sehnenbildung auf und inserieren dorsolateral an dem Proximalrande des Exopodits (*Ex* Fig. 25, 26), den sie nach außen bewegen, d. h., sie bewirken eine Ausbreitung des Schwanzfächers.

Musculus abductor exopoditis ventralis uropodos.

(*abd.ex.v* Fig. 25, 26.)

Dem kleinen Aste des dorsalen Abductors des Exopodits in Größe und Gestalt gleich entspringt er ventrolateral an der Rostralseite des Protopodits und heftet sich ventrolateral an dem Proximalrande des Exopodits an, den dorsalen Abductor in seiner Wirkung unterstützend.

Musculus abductor exopoditis lateralis uropodos.

(*abd.ex.l* Fig. 25, 26.)

Er entspringt lateral an der Rostralseite des Protopodits, zieht zwischen den dorsalen und ventralen Abductoren, denen er in seiner Funktion gleichkommt, hindurch bis weit in das Innere des Exopodits, wo er sich lateral in der distalen Hälfte des ersten Gliedes anheftet.

Musculus adductor exopoditis uropodos.

(*add.ex* Fig. 25, 26.)

In seiner Gestalt ähnlich, aber kürzer als der laterale Abductor entspringt er ventrocaudal im proximalen Ende des Protopodits und heftet sich ebenfalls in der distalen Hälfte des ersten Exopoditgliedes medial an. Er wirkt den Abductoren entgegen, faltet demnach den Schwanzfächer zusammen.

Musculus productor exopoditis uropodos.

(*prod.ex* Fig. 25, 26.)

Derselbe nimmt dorsal im proximalen Abschnitte des Protopodits mit breiter Fläche seinen Ursprung, hat eine feste, kompakte Gestalt und heftet sich mit dünner Sehne ventral kurz hinter dem Proximalrande des Exopodits an. Er bewegt diesen ventralwärts bzw. nach vorn.

Musculus reductor exopoditis uropodos.

(*red.ex* Fig. 25, 26.)

Er ist der Antagonist des Productors des Exopodits, jedoch bedeutend schwächer als dieser und entspringt dicht neben ihm dorsal im proximalen Abschnitte des Protopodits ohne Sehne. Er inseriert dorsal gegenüber dem Productor kurz hinter dem Proximalrande des Exopodits, zeigt jedoch nur schwache Sehnenbildung.

Musculus adductor endopoditis uropodos.

(*add.end.* Fig. 25, 26.)

Er entspringt dorsomedial im Protopodit und inseriert ventromedial an dem Proximalrande des Endopodits (*En* Fig. 25, 26). Er weist keine Sehne auf, ist nur sehr kurz und schwach und bewirkt eine Bewegung des Endopodits nach innen. Als Antagonisten wirken die Abductoren des Exopodits, mit dem der Endopodit eng verbunden ist und mitbewegt wird.

Im Gegensatz zu den übrigen Extremitäten haben wir hier bei den Uropoden eine mächtig entwickelte Muskulatur des Exopodits gefunden, während der Endopodit nur einen einzigen, schwachen Muskel aufweist. Auch in dieser Beziehung weichen demnach die Uropoden von dem normalen Extremitätentypus ab. Die Bewegung des kurzen Endgliedes des Exopodits wird nicht durch Muskulatur bewegt, sondern geschieht automatisch bei der Ruderbewegung.

[Die größeren Muskeln der Uropoden sind auch Suckow bekannt

gewesen, wenn er sie auch nicht einer eingehenden Beschreibung unterzieht, sondern nur kurz darauf hinweist.]

Zum Schluß sei es mir gestattet, Herrn Geh. Reg.-Rat Prof. Dr. E. Korschelt, auf dessen Anregung ich diese Untersuchung vornahm, für das stete, gütige Interesse meinen ergebensten Dank auszusprechen. Desgleichen bin ich Herrn Prof. Dr. C. Tönniges sowie vor allem Herrn Privatdozenten Dr. W. Harms zu großem Danke verpflichtet.

Marburg a. L., Februar 1914.

Literaturverzeichnis.

1. Bauer, A. Die Muskulatur von Dytiscus marginalis. In: Zeitschr. f. wiss. Zool. Bd. XCV. 1910.
2. Gerstaecker, A. und Ortmann, A. E. Decapoda. In: Bronn, Klassen u. Ordnungen des Tierreiches. V. Bd. 2. Abt. 1901.
3. Giesbrecht, W. Crustacea. In: Handbuch der Morphologie der wirbellosen Tiere. Bd. IV. Arthropoda. Jena 1913.
4. Huxley, Ph. Der Krebs: Eine Einführung in das Studium der Zoologie. Leipzig 1881.
5. Lemoine, M. Victoire. Recherches pour servir à l'histoire des systèmes nerveux, musculaire et glandulaire de l'écrevisse. In: Annales des Sciences Naturelles. Zoologie. V. Ser. Paris 1868.
6. List, Th. Morphologisch-biologische Studien über den Bewegungsapparat der Arthropoden. I. Teil: Astacus fluviatilis. In: Morphologisches Jahrbuch. Leipzig 1895.
7. Milne Edwards, M. Histoire naturelle des Crustacés. Bd. I u. Atlas. Paris 1834.
8. Mocquard, F. Recherches anatomiques sur l'estomac des crustacés podophthalmaires. In: Annales des Sciences Naturelles. Zoologie. Tome XVI. Paris 1883.
9. Suckow, Fr. Wilh. Ludwig. Der Flußkrebs (Astacus fluviatilis). In: Anatomisch-Physiologische Untersuchungen der Insekten und Krustentiere. Bd. I. Heft. 1. Heidelberg 1818.

Erklärung der Abkürzungen der Stammesmuskulatur.

[Die in eckigen Klammern beigefügten Zahlen verweisen auf die Abbildungen.]

attr.ep = M. attractor epimeralis [1, 6, 7, 21].
c.an = M. compressor ani [4, 5, 26].
$c.end_1$ = M. compressor endophragmalis 1 [2, 14, 16].

c.end$_2$ = M. compressor endophragmalis 2 [2, 4, 17].
c.ep = M. contractor epimeralis [7].
d.an = M. dilatator ani [5, 26].
d.a.l = M. dorsales profundi abdominis, lateraler Teil [6].
d.a.m = M. dorsales profundi abdominis, medialer Teil [1, 6].
dp = M. dorsales profundi [1].
d.th.l = M. dorsales profundi thoraco-abdominales, lateraler Teil [1, 6].
d.th.m = M. dorsales profundi thoraco-abdominales, medialer Teil,[1, 6].
ds$_{(1-7)}$ = M. dorsales superficiales (1—7) [1, 6, 7].
dv.a = M. dorsoventralis anterior [1, 2, 7].
dv.p = M. dorsoventralis posterior [2, 14, 16].
fl.ta = M. flexor telsonos anterior [4, 25, 26].
fl.tp = M. flexor telsonos posterior [4, 5, 25, 26].
l = M. laterales [1].
l.a = M. laterales abdominis [7].
lac = M. laterales abdominis, Muskelfasern [7].
l.th.l, = M. laterales thoraco-abdominales, lateraler Teil [7].
l.th.m = M. laterales thoraco-abdominales, medialer Teil [7].
obl.a$_{(1-7)}$ = M. obliqui anteriores$_{(1-7)}$ [1, 3, 4, 5].
obl.a$_1$*c*, *obl.a*$_1$*r* = Insertion des M. obliquus anterior 1 am caudalen und am rostralen Ventralrande des ersten Abdominalsegmentes [5].
obl.a$_1$*v* = M. obliquus anterior$_1$, mediane sehnige Verbindung [4, 5].
obl.a$_{(1, 2)}$*s* = M. obliquus anterior$_{(1, 2)}$, lateraler Muskelast [4].
obl.a$_{(1-4)}$*f* = M. obliquus anterior $_{(1-4)}$, dorsomediane Fascie [1, 4].
obl.a$_{(2, 5)}$*c* = M. obliquus anterior $_{(2, 5)}$, Insertion am Caudalrande des zweiten bzw. fünften Abdominalsegmentes [5].
obl.a$_{(2, 3)}$*U* = M. obliquus anterior (2, 3), Ursprung [4].
obl.a$_5$*s* = M. obliquus anterior $_5$, dorsolaterale Insertion [4, 5, 25].
obl.a$_7$*s* = Sehne des M. obliquus anterior [4, 5, 26].
obl.a$_7$*i* = Insertion des M. obliquus anterior $_7$ [26].
obl.p$_{(1-5)}$ = M. obliqui posteriores $_{(1-5)}$ [3, 4, 5].
obl.p$_1$*u* = Ursprung des M. obliquus posterior $_1$ [5].
obl.p$_1$*f* = Sehnige Einschnürung des M. obliquus posterior $_1$ [5].
obl.p$_2$$^\times$ = Muskel, an dem der M. obliquus posterior $_2$ entspringt [4, 5].
obl.p$_{2,3}$*f* = Sehne, mittels der der M. obliquus posterior $_{2, 3}$ entspringt [4].
th.a = M. thoracales anteriores [1, 3, 4, 5].
th.a$_1$*m*, *th.a*$_1$*l* = Der mediale und laterale erste Abschnitt der M. thoracales anteriores [3, 4, 5].
th. a$_{(2, 3, 4)}$ = Die im zweiten, dritten und vierten Segmente entspringenden Äste der M. thoracales anteriores [3, 4, 5].
tr.th = M. transversus thoracis [1, 3, 4, 5].
tr.a$_{(1-6)}$ = M. transversi abdominis $_{(1-6)}$ [1, 3, 4, 5].
tr.a$_1$*a* = Ventraler Teil des M. transversus abdominis $_1$ [5].
tr.a$_1$*b* = Dorsaler Teil des M. transversus abdominis $_1$ [3].
tr.a$_1$*f* = Fascie, mittels der der M. tr. a$_1$ b an der Thoracalmuskulatur entspringt [4].
tr.a$_1$*a.f* = Laterale Fascie, in der der M. transversus abdominis a endigt [5].
tr.a$_1$*s* = Dorsolaterale Insertionsstelle des M. transversus abdominis b [3, 4].

$tr.a_{(2,\,3)}v$ = Ventraler Teil des M. transversus abdominis $_{2,\,3}$ [3, 5].
$tr.a_{(2,\,3)}d$ = Dorsaler Teil des M. transversus abdominis $_{2,\,3}$ [3, 5].
$tr.a_{(2,\,3)}v.s$ = Insertionsstelle des M. transversus abdominis $_{(2,\,3)}v$ [4].
$tr.a_{(2,\,3)}d.s$ = Insertionsstelle des M. transversus abdominis $_{(2,\,3)}d$ [3, 4].
$tr.a_{2+3}tr.a_{3+4}$ = Dorsolaterale Verschmelzung der $tr.a_2$ mit $tr.a_3$ und $tr.a_3$ mit $tr.a_4$ [4].
$tr.a_6a$ = Dorsaler Ast des M. transversus abdominis $_6$ [3].
$tr.a_6b$ = Ventraler Ast des M. transversus abdominis $_6$ [3].
$v.p$ = M. ventrales profundi [1].
$v.s.th.a.(\alpha)$ = Vorderer Ast } des M. ventralis superficialis thoraco-abdominalis
$v.s.th.a(\beta)$ = Hinterer Ast } [1, 2, 7].
$v.sth_{(2,\,3—7,\,8)}$ = Musculi ventrales superficiales thoracis $_{(2,\,3—7,\,8)}$ [1, 2, 7].
$v.s.a_{(1,\,2—5,\,6)}$ = M. ventrales superficiales thoracis $_{(1,\,2—5,\,6)}$ [1, 2, 7].
$v.c.$ = M. ventralis capitis [14].
$tr.a_6s$ = Insertionsstellen des intersegmentalen Teiles des letzten abdominalen Transversalmuskels [4].

Lebenslauf.

Ich, Walter Schmidt, evangelisch, Preuße, wurde am 20. Februar 1890 zu Dittelsheim in Rheinhessen (Großherzogtum Hessen) geboren. Bis zu meinem 10. Jahre besuchte ich daselbst die Volksschule, darauf das Gymnasium zu Worms a. Rh., um schließlich Ostern 1909 das Neue Gymnasium zu Darmstadt mit dem Reifezeugnis zu verlassen. Zunächst blieb ich zwei Semester in Darmstadt, um an der Technischen Hochschule Naturwissenschaft zu studieren, ging darauf im Sommersemester 1910 nach München, im Wintersemester 1910/11 nach Berlin und bin seit Ostern 1911 in Marburg, wo ich im Zoologischen Institute diese Arbeit anfertigte, die ich als Dissertation einreichte. Am 3. März 1914 bestand ich die mündliche Doktorprüfung und hielt mich seitdem in Marburg auf, wo ich Anfang August die Staatsprüfung ablegte, um dann als Kriegsfreiwilliger in das Heer einzutreten.

Meine akademischen Lehrer waren:

v. Aster, v. Dalwigk, Diels, Dingeldey, Feussner, Graetz, Harms, Heitmüller, Henneberg, Hensel, Heymons, Knoblauch, Korschelt, Arthur Meyer, Misch, Müller, Natorp, Plasius, Richarz, Schering, F. A. Schulze, F. E. Schulze, Schwarz, Stumpf, Take, Voss, Wehnelt, Weinstein, Wenger.

Druck von Breitkopf & Härtel in Leipzig.